

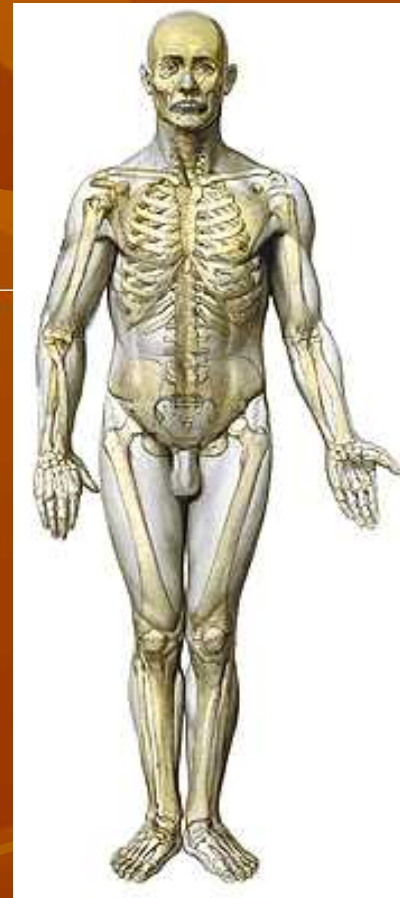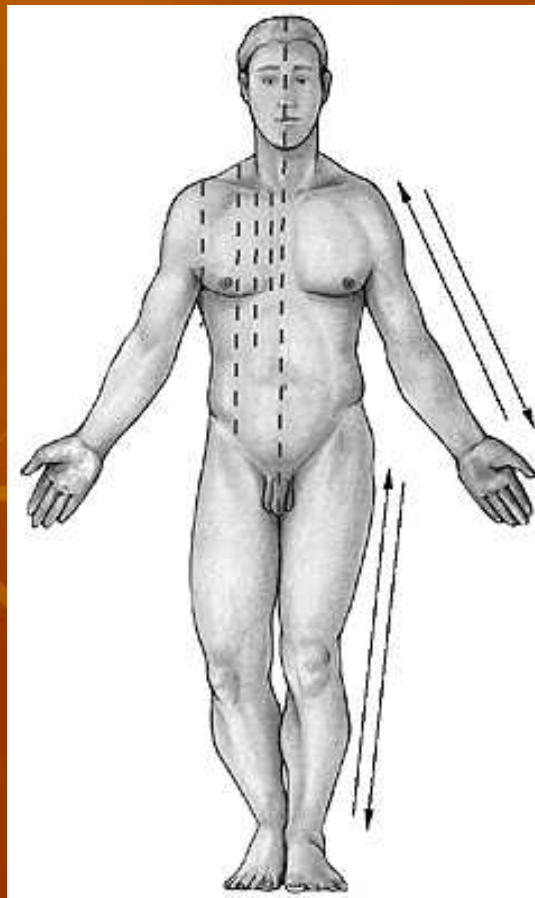
KULIAH ANATOMI UMUM

Tim Anatomi
(Jaka Sunardi, dkk)

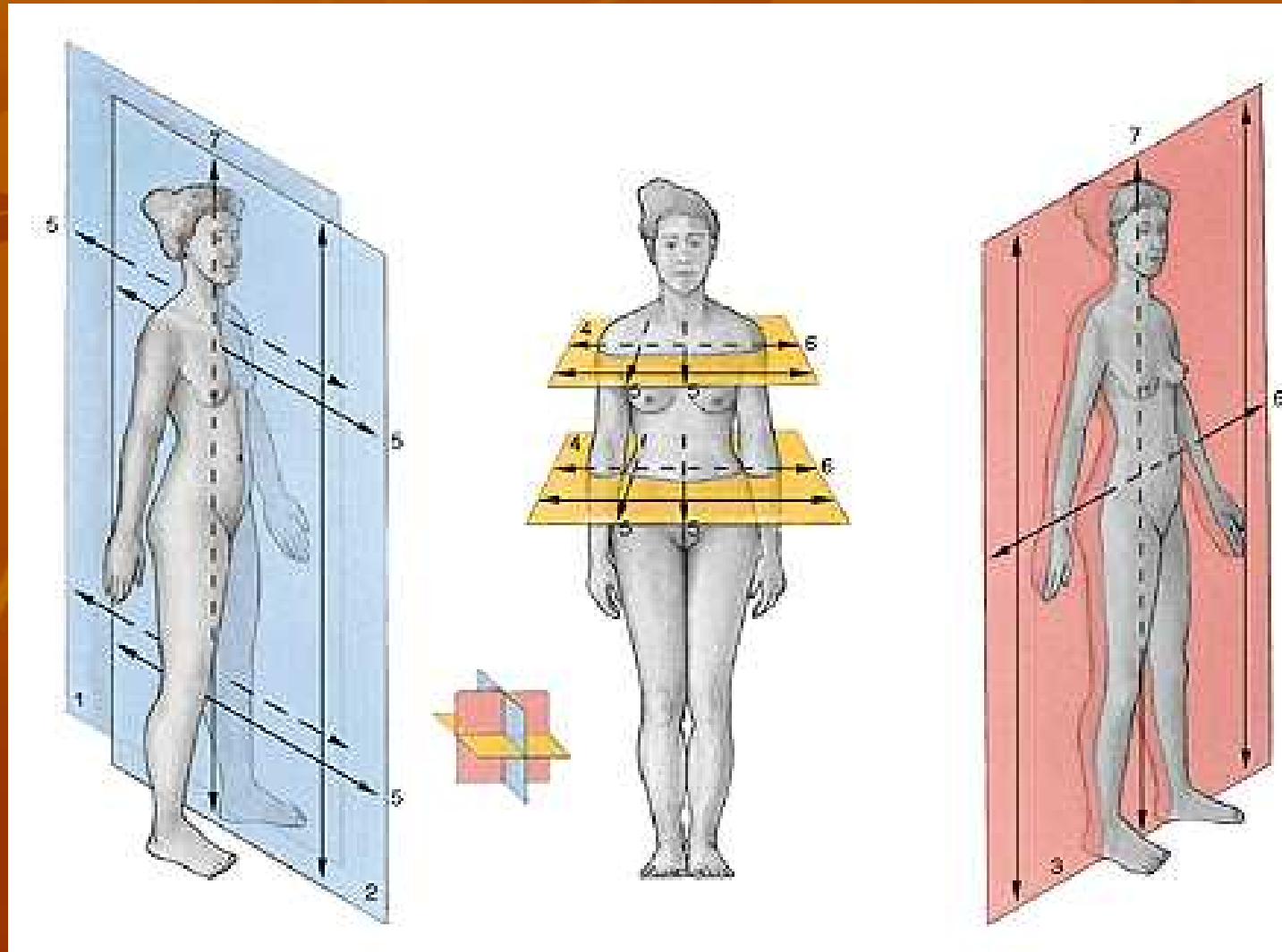
FIK Universitas Negeri Yogyakarta

ANATOMI

- Adalah ilmu yang mempelajari tentang struktur tubuh manusia
- POSISI ANATOMI



BIDANG-BIDANG DAN AXIS (SUMBU) ANATOMIS:



GARIS-GARIS ANATOMIS:

1. *Linea mediana anterior*, garis khayal yg merupakan perpotongan antara bidang median dengan permukaan depan tubuh
2. *Linea mediana posterior*, garis khayal yg merupakan perpotongan antara bidang median dengan permukaan belakang tubuh
3. *Linea sternalis*, garis khayal sesuat tepi kanan kiri sternum
4. *Linea medioclavicularis*, G.H. sejajar l. mediana yang melalui pertengahan clavícula
5. *Linea parasternalis*, G.H. yg sejajar & berjarak sama dengan l. mid.clav.& l. sternalis
6. *Linea axillaris anterior*, garis khayal sesuai dengan lipatan ketiak depan.
7. *Linea axillaris posterior*, garis khayal sesuai dengan lipatan ketiak belakang.
8. *Linea axillaris media*, antara 6 & 7

OSTEOLOGI

- “osteon”: tulang; “logos”: ilmu → skeleton: kerangka
- Fungsi tulang/kerangka:
 - melindungi organ vital
 - penghasil sel darah
 - menyimpan/mengganti kalsium dan pospat
 - alat gerak pasif
 - perlekatan otot
 - memberi bentuk tubuh
 - menjaga atau menegakkan tubuh

Skeleton/kerangka dibagi menjadi:

1. **S. axiale** → sesuai aksis korporis (sumbu badan):
 - a. columna vertebralis (tlg belakang)
 - b. tulang2 tengkorak (kepala)
 - c. tulang2 costae (rusuk)
 - d. sternum (tulang dada)

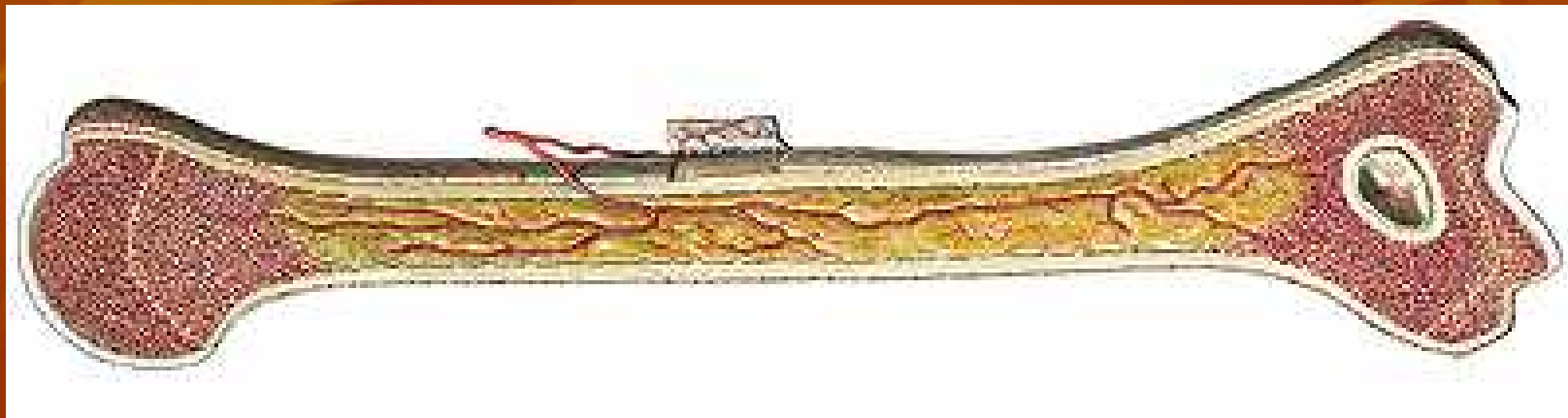
2. **S. Appendiculare** → tergantung pada s.axiale:
 - a. tulang2 angg. Gerak atas (ossa membri superioris)
 - b. tulang2 angg. Gerak bawah (ossa membri inferioris)
3. **Ossicula auditoria** (tulang2 pendengaran)

Struktur skeleton terdiri dari 2 bagian:

1. **Pars ossea** (bagian tulang keras)
2. **Pars cartilaginosa** (bagian tulang rawan)


Pars ossea berdasarkan bentuk dan ukurannya diklasifikasikan:

1. **Os longum** (tlg panjang), mempunyai 3 bagian:
 - a. **Diaphysis** (batang)
 - b. **Epiphysis** (ujung) → “discus epiphysealis”
 - c. **Metaphysis** (ujung diaphysis → mengandung zona pertmbhn)



Tulang panjang mempunyai struktur sbb:

1. **Periosteum**; jar pengikat yang melapisi tulang dari luar
2. **Endosteum**; „ „ „ dari dalam
3. **Substantia compacta** (padat)
4. **Substantia spongiosa** (berongga)
5. **Cavitas medularis**; rongga dalam tulang yg berisi sumsum tulang



2. **Os breve** (tulang pendek)
3. **Os planum** (tulang pipih)
4. **Os irregulare** (bentuk tidak beraturan)
5. **Os pneumaticum** (berongga)

Pada usia dewasa, kartilago mempunyai karakteristik:

1. Tidak terdapat saraf dan pembuluh darah
2. Nutrisi didapat secara difusi dari “synovia”
3. Dapat terjadi proses penulangan

ARTHROLOGI

- “Arthron : sendi”; “logos: ilmu”
 - Adalah ilmu yang mempelajari tentang sendi, yaitu hubungan antara dua/lebih komponen kerangka
 - Istilah lain “article” → articulatio
-
- Klasifikasi dapat dibedakan berdasarkan:
 - a. tanda struktural spesifik
 - b. jumlah aksis sendi
 - c. bentuk permukaan tulang yang bersendi
 - d. jumlah komponen kerangka yang bersendi

A. Berdasar tanda struktural paling spesifik

1. Art. FIBROSA (Synarthrosis)

- disatukan oleh jar ikat fibrosa:

a. **GOMPHOSIS** : tonjolan – soket (kantung)

misal : gigi dan tulang rahang

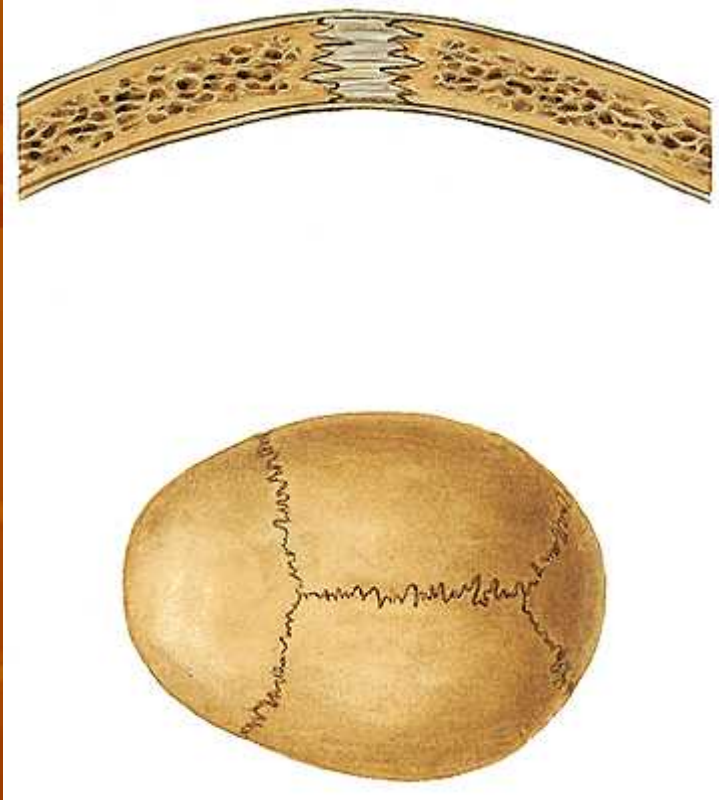
(art. dentoalveolaris)

b. **SUTURA**: tulang yang berhubungan berkelok-kelok bersesuaian, sedikit jar ikat fibrosa & \emptyset gerakan

misal: hub antar tulang-tulang tengkorak

Ada 3 macam :

- S. Serrata → seperti gigi gergaji
- S. Squamosa → saling menipis & bersesuaian
- S. Harmoniana / plana → lurus tersusun tepi menepi



c. **SYNDESMOSIS**: hub. Antar tulang dgn jar fibrosa yang banyak dan sedikit terjadi gerakan.

misal: hub antara tibia-fibula (synd. Tibiofibularis)

hub antara radius-ulna (synd. Radioulnaris)

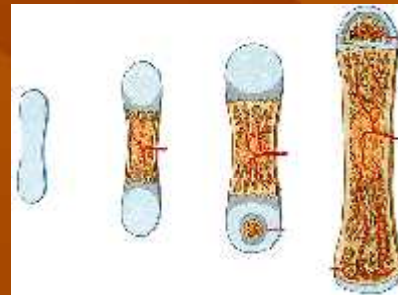


2. Art. CARTILAGINEA:

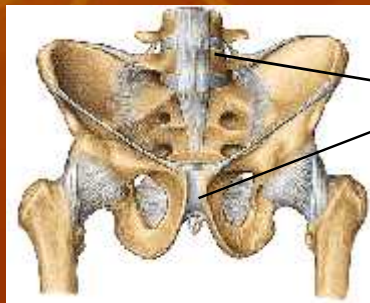
- Hub antar tulang → tulang rawan (cartilago hialin/fibrocartilago)

-sub klas:

a. **SYNCHONDROSIS**: temporer (stl dewasa menjadi tulang keras) → pertumbuhan tlg

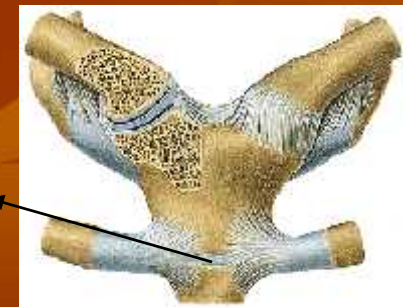

b. **SYMPHISIS**: disatukan oleh jar fibrokartilago



→ symph pubis & intervertebralis

→ symph manubriosternalis



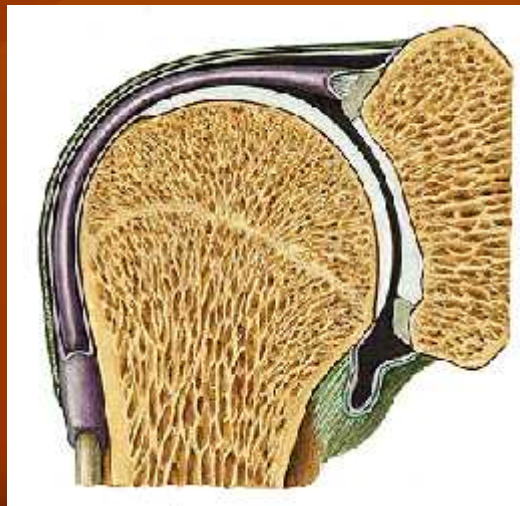
3. Art. SYNOVIALIS (DIARTHROSIS)

- karakteristik → ruangan “cavitas articularis” → gerakan > bebas
- cairan “**synovialis**” sbg pelumas, dihasilkan o/ lapisan dalam pembungkus sendi (kapsul sendi) → “**membrana synovialis**”
- ujung tulang dilapisi tulang rawan diperkuat di luarnya dengan kapsul sendi dan ligamentum.

- Dua lapisan kapsul sendi:

luar : stratum (membrana) fibrosum

dalam : stratum (membrana) synovialis



B. Berdasar jumlah aksis sendi

1. **Art. MONOAXIAL**, mempunyai satu aksis
misal: sendi ruas-ruas jari (art. Interphalangea).
sendi antara humerus-ulna (art. Humeroulnaris).
2. **Art. BIAXIAL**, mempunyai 2 aksis
misal: sendi antara humerus-radius (art. Humeroradialis)
sendi lutut (art. Genu)
3. **Art. TRIAXIAL**, mempunyai 3 aksis
misal: sendi bahu (art. Humeri)
sendi panggul (art. Coxae)

C. Berdasar bentuk permukaan tulang yg bersendi

1. **Art PLANA**, hampir datar → peluncuran/penggelinciran ke berbagai arah
2. **Art. GINGLIMUS**, spt silinder dengan aksis sesuai aksis silinder
3. **Art. CONDYLARIS**, dua permukaan sendi berbeda (condylus), spt sendi lutut
4. **Art. SPHEROIDEA/GLOBOIDEA** → bola-mangkuk (3 aksis): Art. Humeri, humeroradialis, coxae.
5. **Art. ELIPSOIDEA** → berbentuk elips (2 aksis): Art. Radiocarpea, sternoclavicularis.
6. **Art. SELLARIS** → seperti pelana kuda (2 aksis): Art. Carpometacarpalis I.
7. **Art. THROCOIDEA** → dataran seperti roda (1 aksis): atr. Radioulnaris proks & distal.

8. **Art. THROCLEARIS** → seperti roda kerekan sumur atau pelek roda: art. Humeroulnaris.

D. Berdasar jumlah tulang yang bersendi:

1. Art. Symplex
 2. Art. Composita
-

E. Berdasar luas gerakan sendi:

1. Amphiarthrosis → gerakan hanya sedikit: Art sacroiliaca
2. Articulationes → gerakan luas

ARTICULATIO SYNOVIALIS

GERAKAN

Gerakan luas karena punya kapsul & cairan sendi (synovia)

Gerakan dibedakan:

1. **AKTIF**: dlkkn individu dgn kontraksi otot (dapat dilatih):
 - Translinier (gliding, slipping)
 - Anguler (fleksi, ekstensi)
 - Rotatoar (ekso & endorotasi)
 - Kombinasi (circumduksi)
2. **PASIF**: dihasilkan gaya dari luar, tetapi secara normal dapat dilakukan secara aktif
3. **TAMBAHAN**: pasif tapi secara normal tdk dapat dilakukan secara aktif

STRUKTUR ART. SYNOVIALIS:

1. **Membrana synovialis:** - vasculer
 - melapisi permukaan dalam sendi
 - produksi synovia
2. **Cartilago Articularis:** - avasculer
 - tdk ada saraf
 - elastis
 - nutrisi dari synovia (difusi)
3. **Capsula articularis**
4. **Ligamentum** : capsulare/extracapsulare/intraarticulare

MYOLOGI

- Adalah ilmu yang mempelajari tentang otot → musculus?
- Otot merupakan alat gerak aktif, dibagi menjadi:

Otot seran lintang/lurik/skelet/volunter:

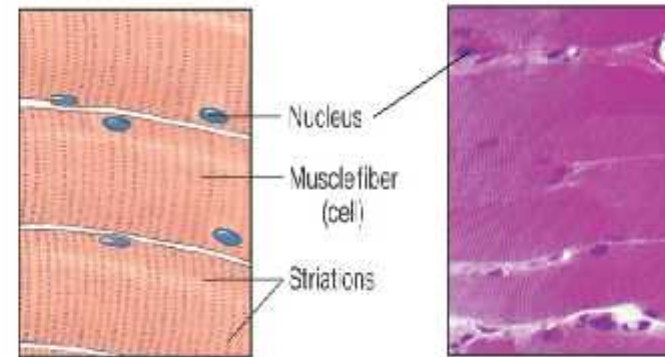
- Paling banyak, melayani gerakan → proses gerakan???
- Perlekatan dapat pada tulang dan kulit
- ORIGO: tempat perlekatan otot yang diam
INSERTIO: tempat perlekatan otot yang bergerak
- monoartikuler lebih tahan lama daripada poliartikuler
- sel panjang & polinucleated
- dipelihara saraf motorik
- gerakan sadar, bisa dikontrol dan dilatih
- kontraksi perlu energi yang banyak -----> kelelahan!!!

Long multinucleated cells that respond only to motor-nerve signals, which cause Ca release from sarcoplasmic reticulum and activation of actin-myosin interaction.

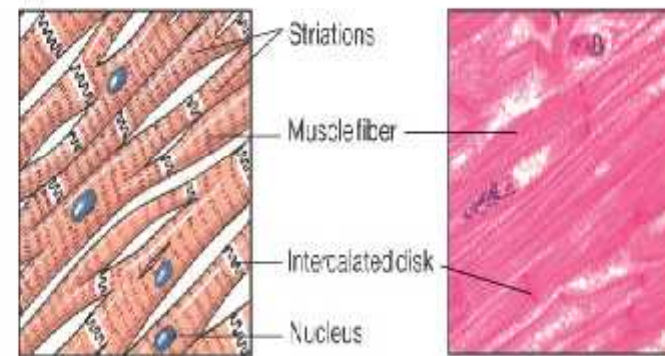
Shorter mononucleated cells linked to each other by *intercalated disks* that contain many gap junctions. Capable of independent, spontaneous contraction, with electrical depolarization transmitted from cell to cell through gap junctions.

Spindle-shaped mononucleated cells. Contraction influenced by hormones and autonomic nerves. Contraction governed through myosin light chain kinase.

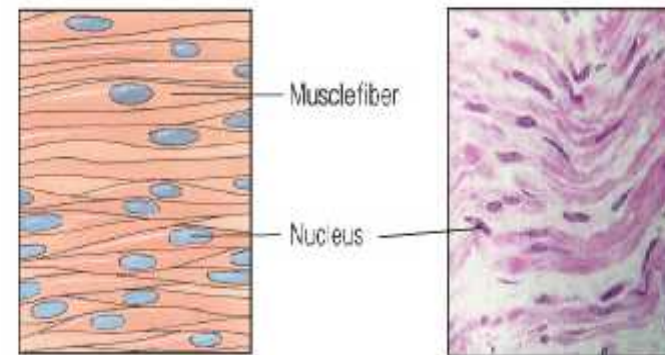
(a) Skeletal muscle



(b) Cardiac muscle



(c) Smooth muscle



BENTUK OTOT SERAN LINTANG:

- Belah ketupat (m. fusciformis)
- Segi empat (m. quadratus)
- Seperti bulu ayam (m. penniformis): uni/bi/multi pennatus.
- Lingkaran (m. sphincter)
- Segi tiga (m. triangularis)



AKSI OTOT atau MACAM KONTRAKSI:

1. Isometrik : panjang tetap, tonis ↑
2. Isotonik : tonus tetap, otot memendek
3. Tetanik : kontraksi terus menerus
4. Ritmik : kontraksi berirama
5. Kontraktur : pemendekan otot permanen akibat kerusakan saraf atau struktur ototnya
6. Insufisiensi otot : AKTIF atau PASIF

FUNGSI OTOT:

1. Otot Penggerak Utama
2. Otot Antagonis
3. Otot fiksasi
4. Otot Sinergis

OTOT POLOS:

- Kontraksi non volunter, tak disadari, tak dapat diperintah
 - Tersebar pada alat2 dalam
 - Bentuk sel seperti kumparan (fusiformis)
 - Dipelihara saraf otonom / hormon tertentu
 - Kontraksi perlahan2 dan terus menerus
 - Perlu sedikit energi, tidak timbul kelelahan
-

OTOT JANTUNG:

- Hanya terdapat pada jantung
- Secara MORFOLOGIS seperti otot seran lintang namun bercabang-cabang
- Secara FUNGSIONAL seperti otot polos, dipelihara saraf otonom.