

ANATOMI SISTEM ALAT GERAK ANGGOTA BADAN BAWAH (EXTREMITAS INFERIOR)

Yudik Prasetyo, M.Kes.

**Fakultas Ilmu Keolahragaan
UNIVERSITAS NEGERI YOGYAKARTA**

Dibedakan menjadi 2 bagian

1. Ossa cinguli Extremitas inferior
(tulang-tulang gelang panggul)

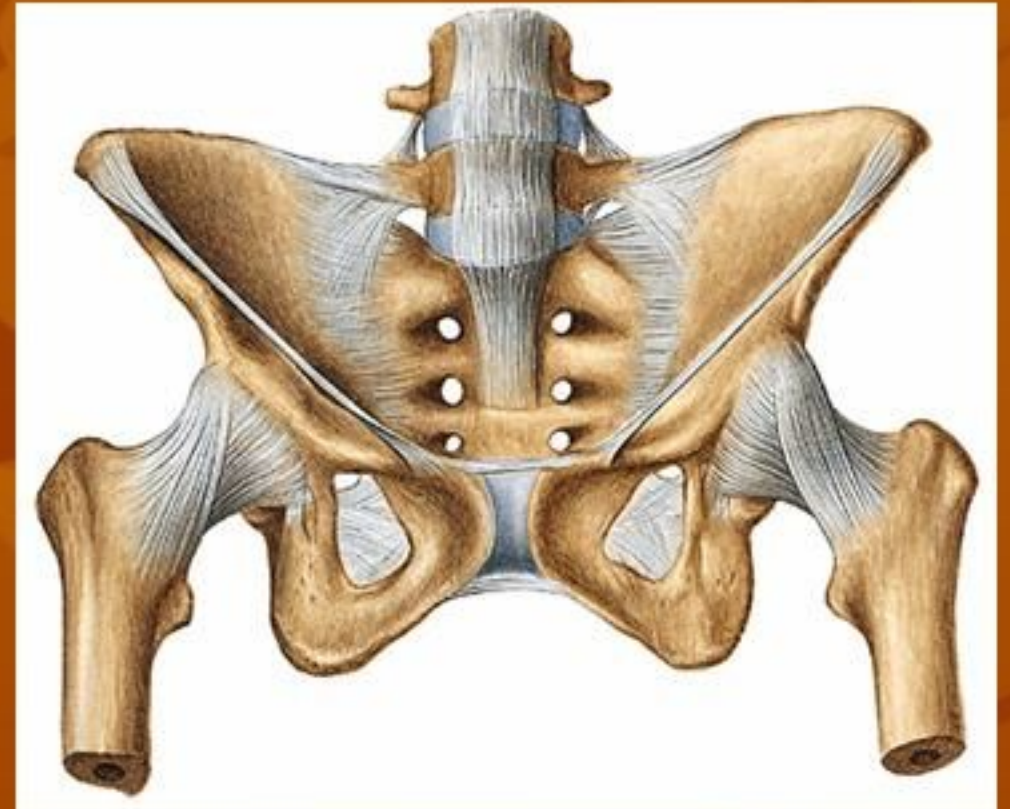
Mis: os. Coxae → os. Ilium, os. Pubis, dan
os. ischium

2. Ossa extremitas inferior liberae

(tulang-tulang anggota badan bawah bebas)

Mis: os. Femur, os. Tibiae, os. Fibulae, os. Patella,
ossa. Tarsalia, ossa. Metatarsalia,
ossa. Digitorum pedis.

Sendi anggota badan bawah

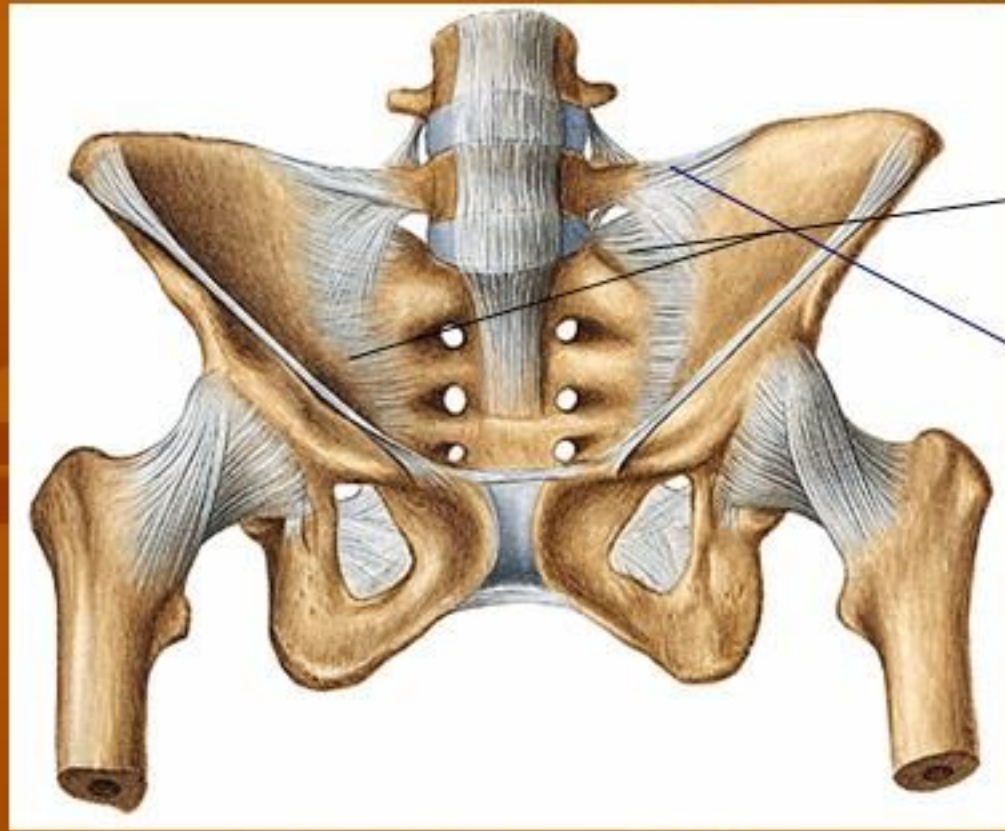


■ A. Articulatio Sacro illiaca

Karakteristiknya:

1. hubungan kuat dengan batang badan.
2. sendi dibentuk oleh os. Sacrum dan os. Coxae
3. kemungkinan gerakannya sedikit → “*amphiarthrosis*”
 - a. permukaan tulang yang bersendi tidak rata
 - b. adanya ligamentum disekitar art. sacroilliaca

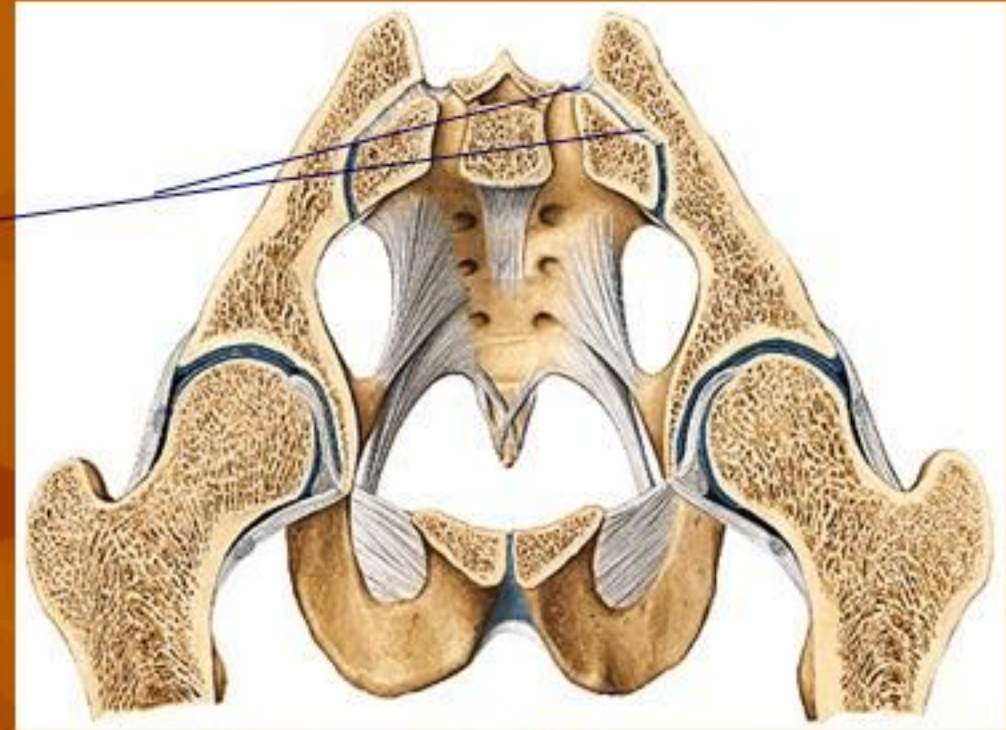
Ligamentum-ligamentum



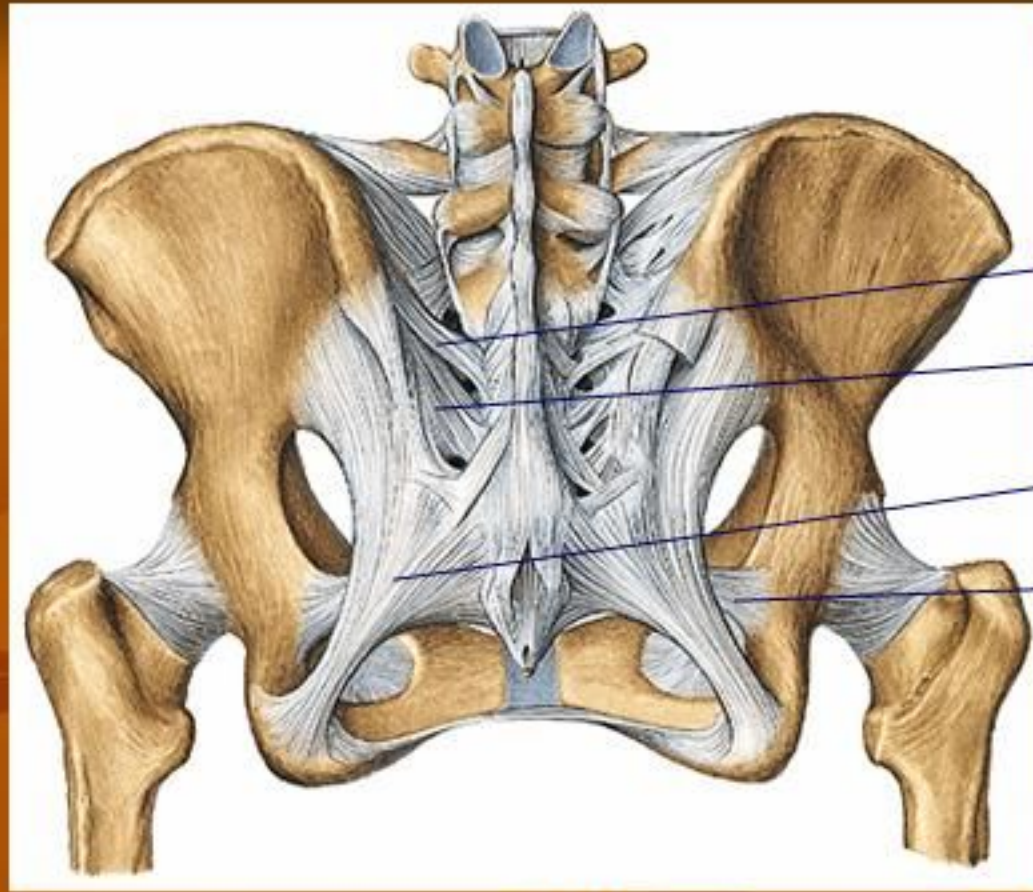
1

2

3



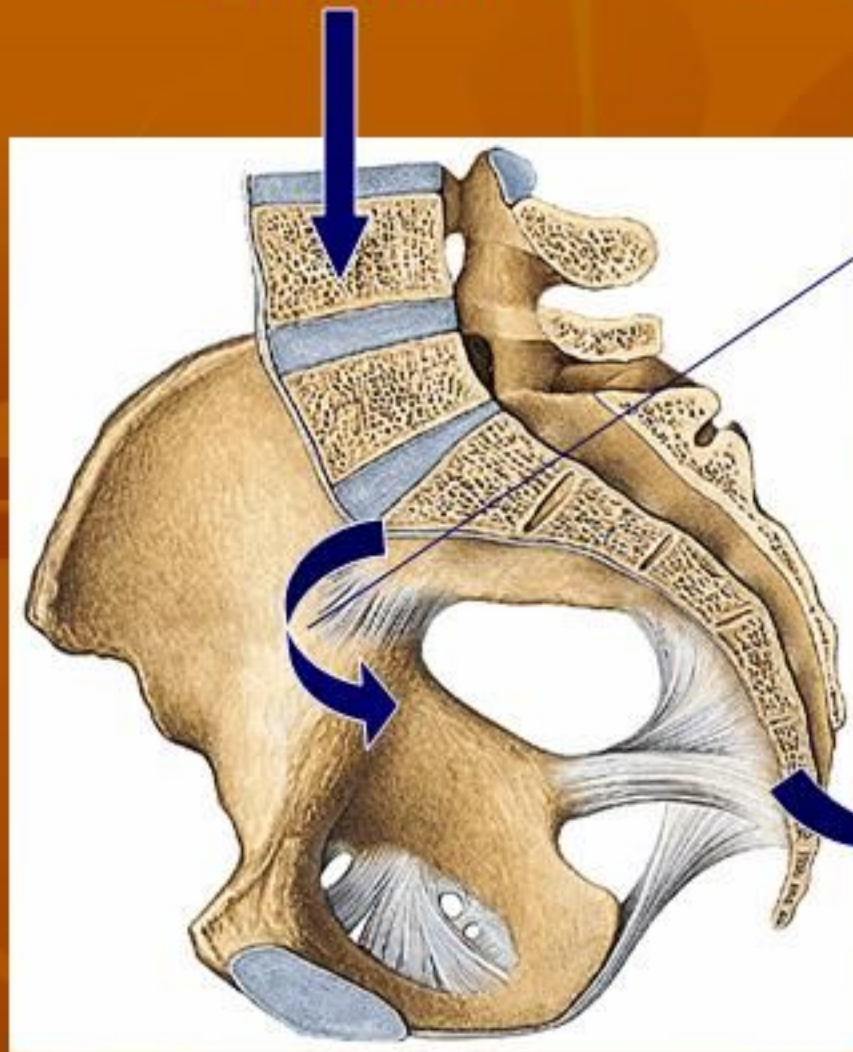1. Ligamentum sacroiliaca anterior
(menghubungkan os. Sacrum dengan os.illium dan menutup rongga sendi bagian depan)
2. Ligamentum sacroiliaca interossea
(terbentang dari tuberositas ossis sacri ke tuberositas ossis illium)
3. Ligamentum illiolumbale
(terbentang dari crista illiaca ke processus transversus lumbalis V)



4. Ligamentum sacroiliaca posterior longgum dan breve
(menghubungkan crista sacralis lateralis sacral I dan II (breve)
dan sacral III dan IV (longum) dengan SIPS.
5. Ligamentum sacrotuberosum
terbentang dari pinggir belakang os. Coxae, os. Sacrum,
dan os. Coccygis ke tuber ischiadicum.
6. Ligamentum sacrospinosum terbentang dari os.sacrum depan
terhadap lig. Tuberosum dan berakhir pada spina ischiadica

Berat Badan

PUTARAN SACRUM DAPAT DICEGAH OLEH :



L sacroiliaca Anteriora

L sacroiliaca posteriora

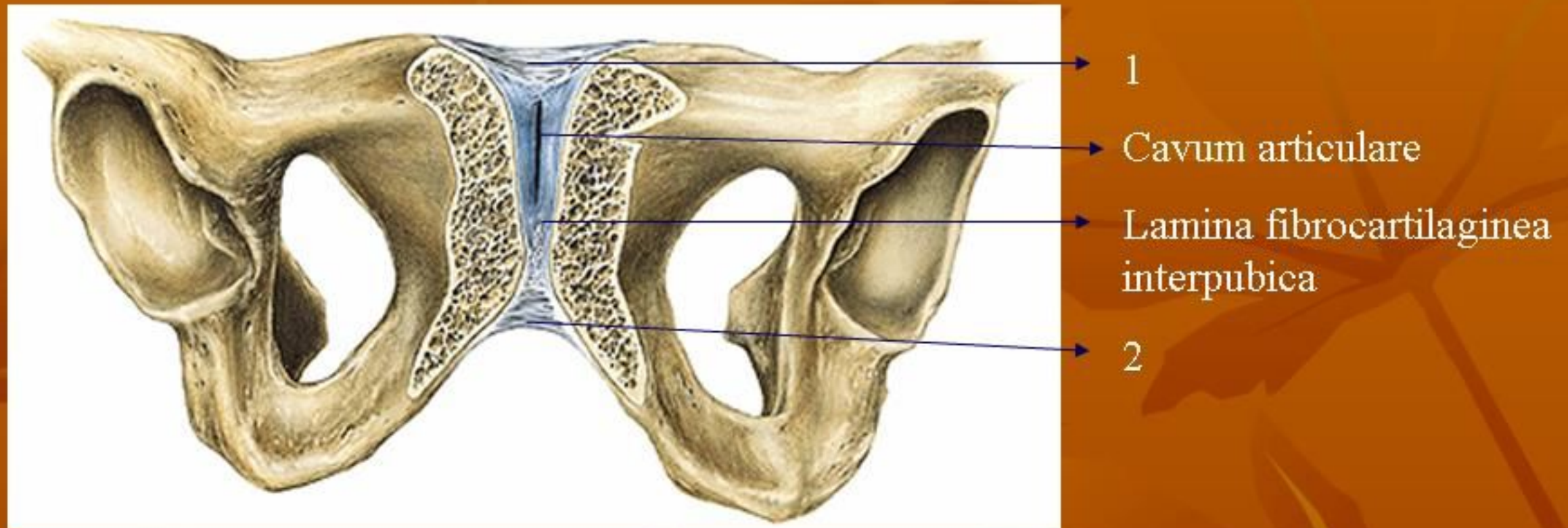
L interossea

L illiolumbale

L sacrotuberosum

L sacrospinosum

- Gaya BB → batang badan (til blkng) → os sacrum
- Ligamentum2 diatas berfungsi mencegah putaran sacrum akibat gaya BB tersebut → “stabil”

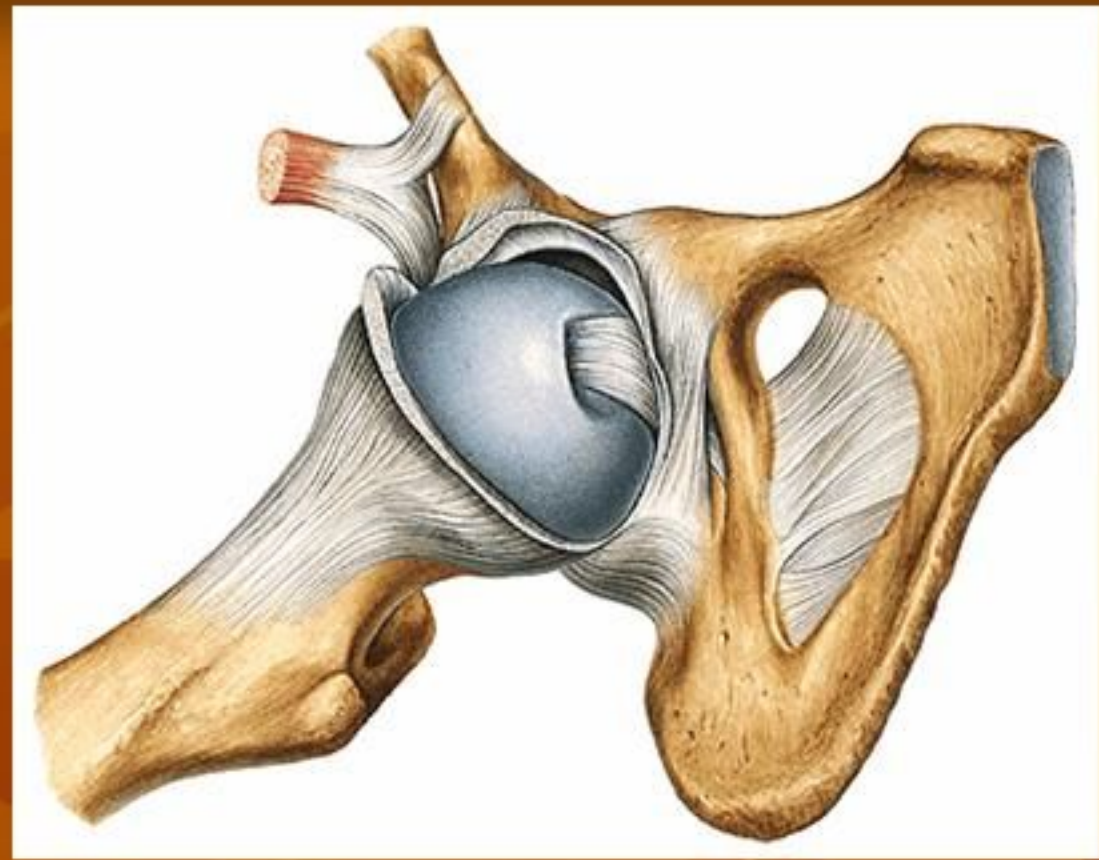
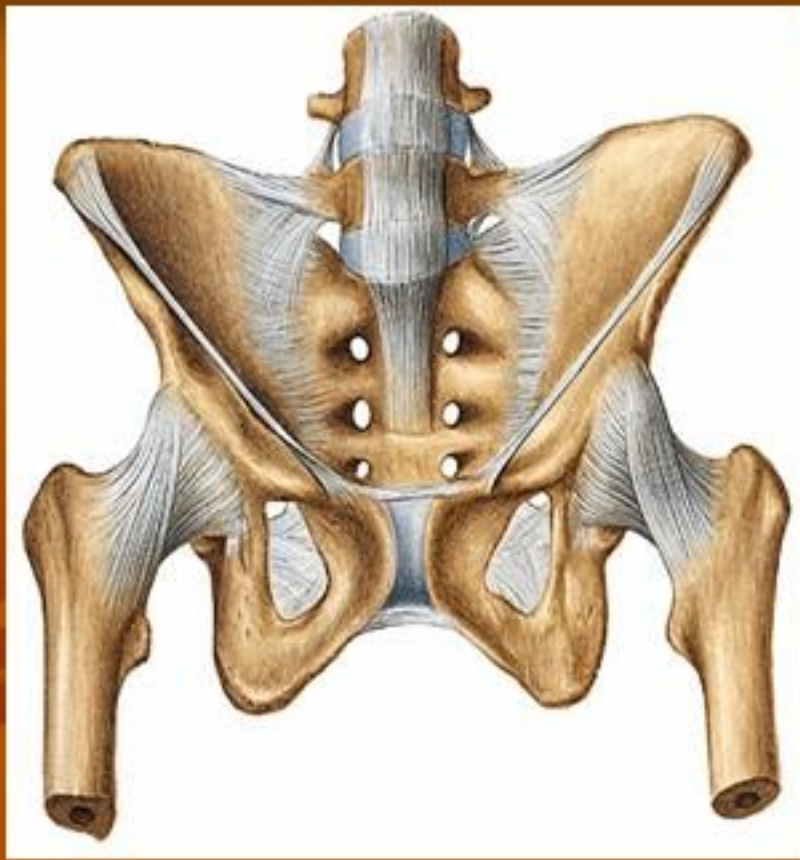

Symphysis Ossium Pubis

sendi berbentuk “sinkondrosis” antara tulang kemaluan kanan dan kiri.

Terdapat beberapa ligamentum, yaitu

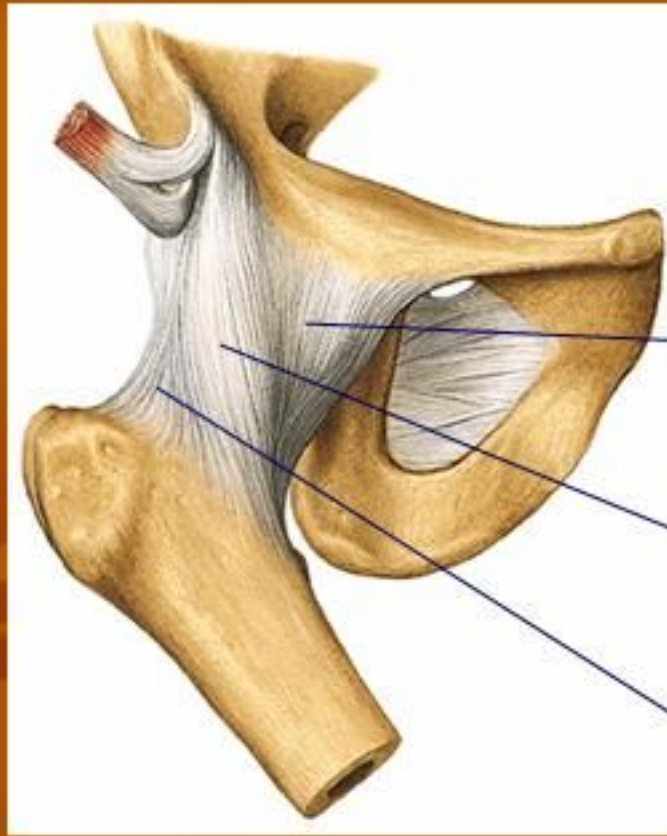
1. lig. Pubicum superius
2. lig. Arcuatum pubis



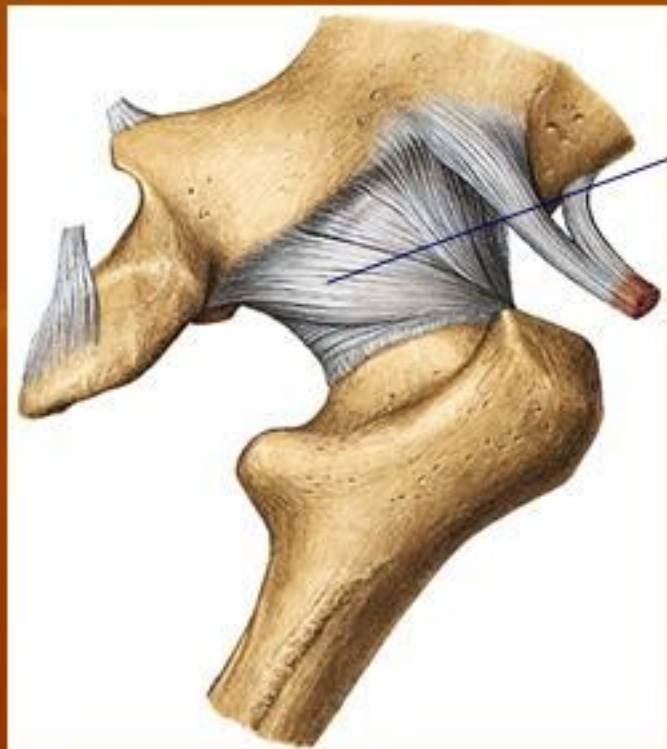Art. Coxae (sendi Panggul)

- Dibentuk oleh caput femoris dan acetabulum.
- Sendi berbentuk spherioidea (sendi peluru)
- Dilewati oleh 3 axis (*sagital, transversal, dan longitudinal*).
- Sendi ini merupakan *enarthrosis spherioidea* karena > separuh caput femoris masuk dalam mangkuk sendi (*acetabulum*)
- Diklasifikasikan sebagai *articulatio simpleks*

LIGAMENTUM-LIGAMENTUM:



Tampak depan



Tampak belakang

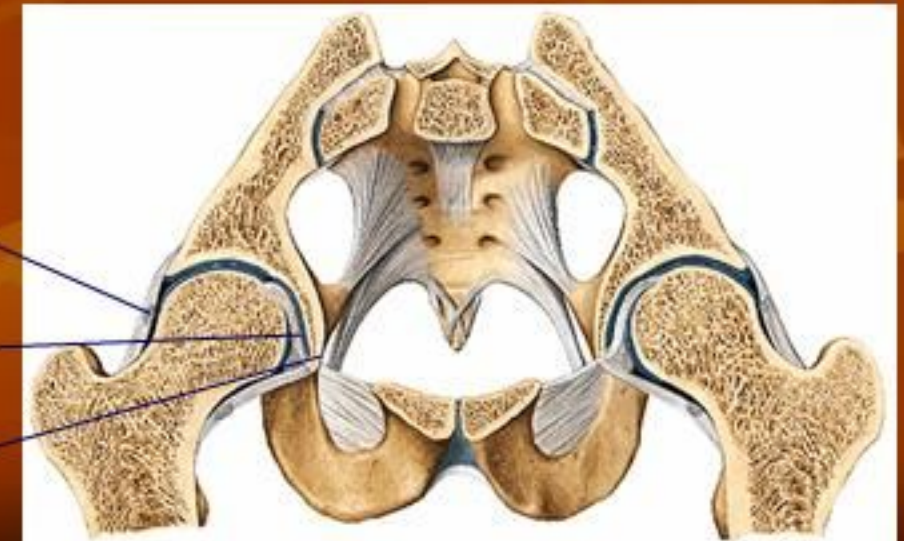
1. Lig iliofemorale (SLAI ke Linea interthrochanterica) menghambat retrofleksi tungkai:(a) superius, (b) anterius
2. Lig. Pubocapsulare (ramus sup ossis pubis ke trochanter minor) menghambat abduksi
3. Lig. Ischiocapsulare (dari corpus ossis ischi di caudal acetabulum ke lateral atas membelok ke collum femoris menuju pinggir depan trochanter mayor). Menghambat ekstensi (retrofleksi dan endorotasi)
4. Lig. Yang melingkar disekeliling kollum femoris (zona orbicularis)

3

4

Lig. Teres femoris

Lig. Transversum femoris



TERDAPAT 2 TEMPAT LEMAH: “luksasi”

- Antara lig. Illofemorale dan lig. Pubocapsulare
→ penguatan dari m. iliopsoas yang berada di ventralnya.
- Antara lig. Pubocapsulare dan lig. Ischiocapsulare
→ tak terdapat penguatan → abduksi >>> → “luksasi”

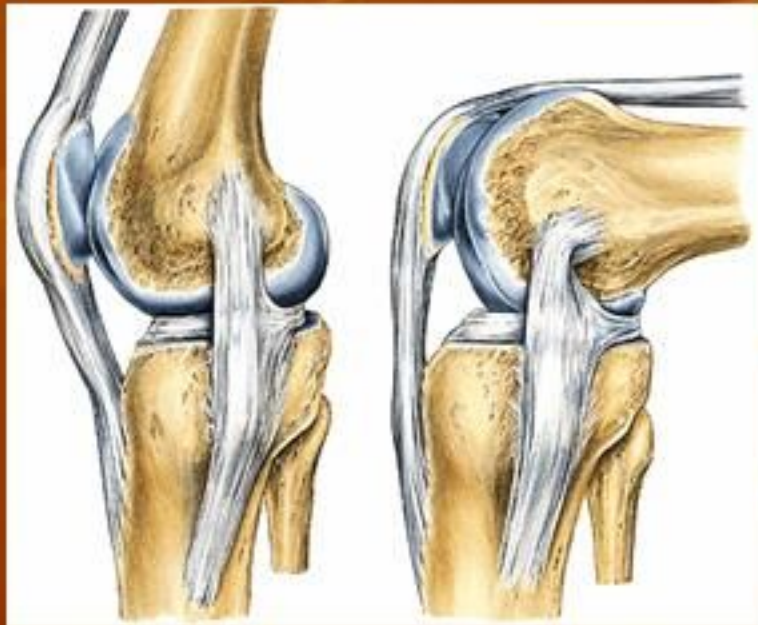Otot-otot pada anggota gerak bawah ada yang bersifat:
“monoarticular” dan “poliarticular”

- INSUFISIENSI OTOT AKTIF
- INSUFISIENSI OTOT PASIF

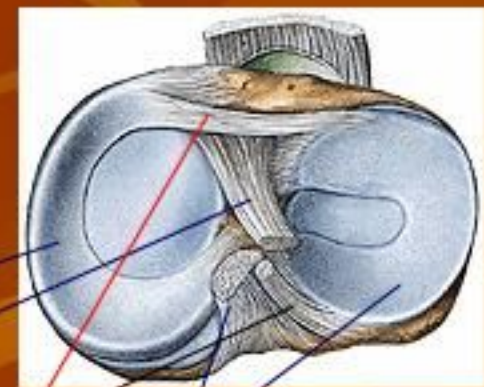
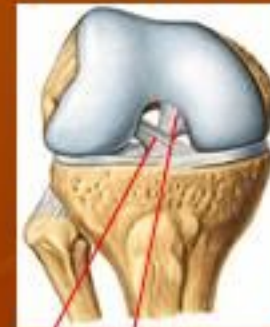Lapisan synovia terdapat pada semua permukaan dalam sendi kecuali permukaan tulang rawan

ARTICULATIO GENUS (SENDI LUTUT):

- Merupakan articulatio composita (femur, tibia, patella)
- Pada permukaan sendi terdapat menisci (meniscus medialis & lateralis, fungsi:
 - menyesuaikan bentuk permukaan sendi
 - ↓ diskongruensi
 - menerima tumbukan sebagai penyangga
- Mempunyai 2 aksis: transversal → fleksi-ekstensi
longitudinal → endo-eksorotasi



Lengkung dorsoventral,
makin ke dorsal, jari2
semakin pendek



Meniscus medialis

Lig. Cruciatum ant.

Lig. Meniscofemoralis post

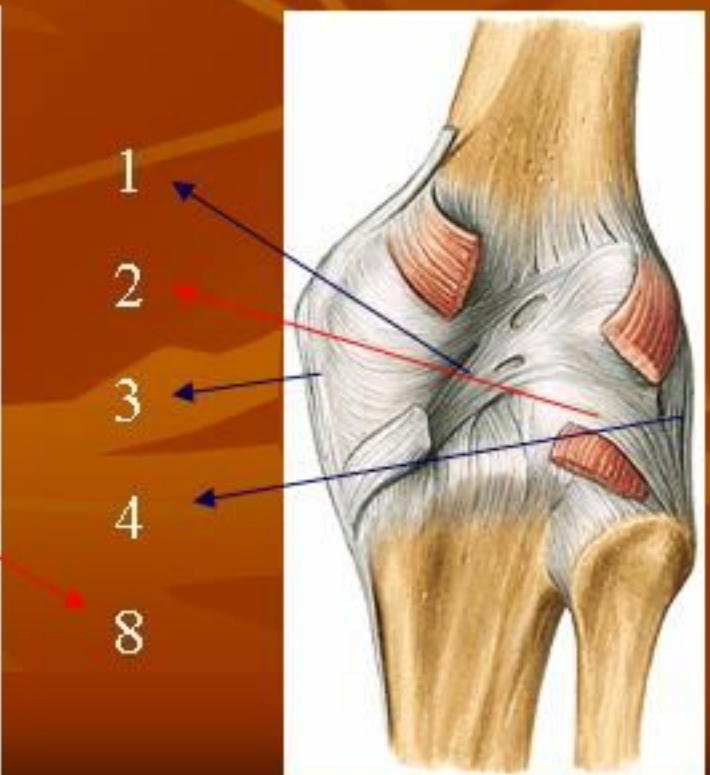
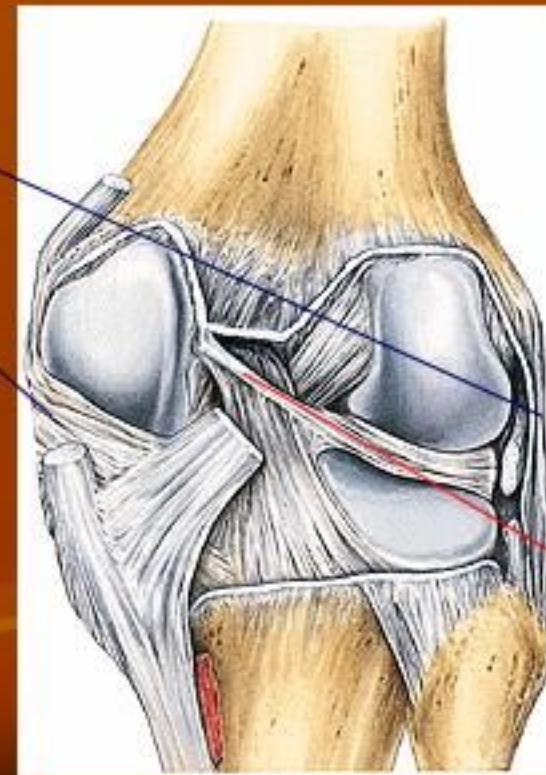
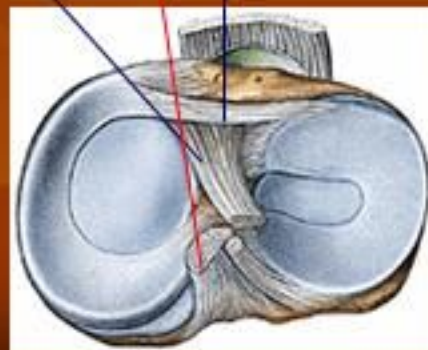
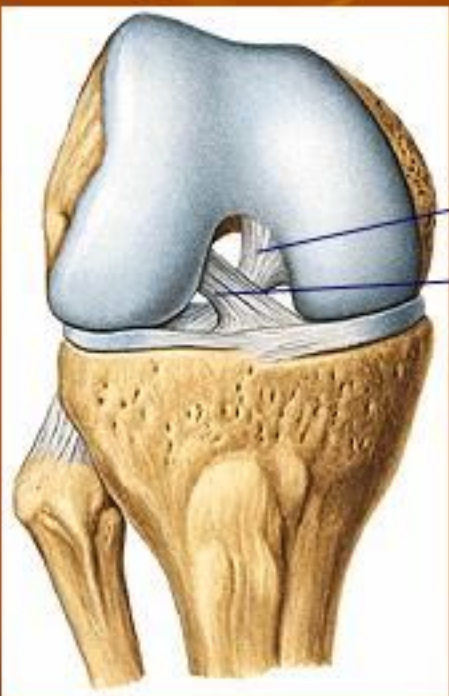
Meniscus lateralis

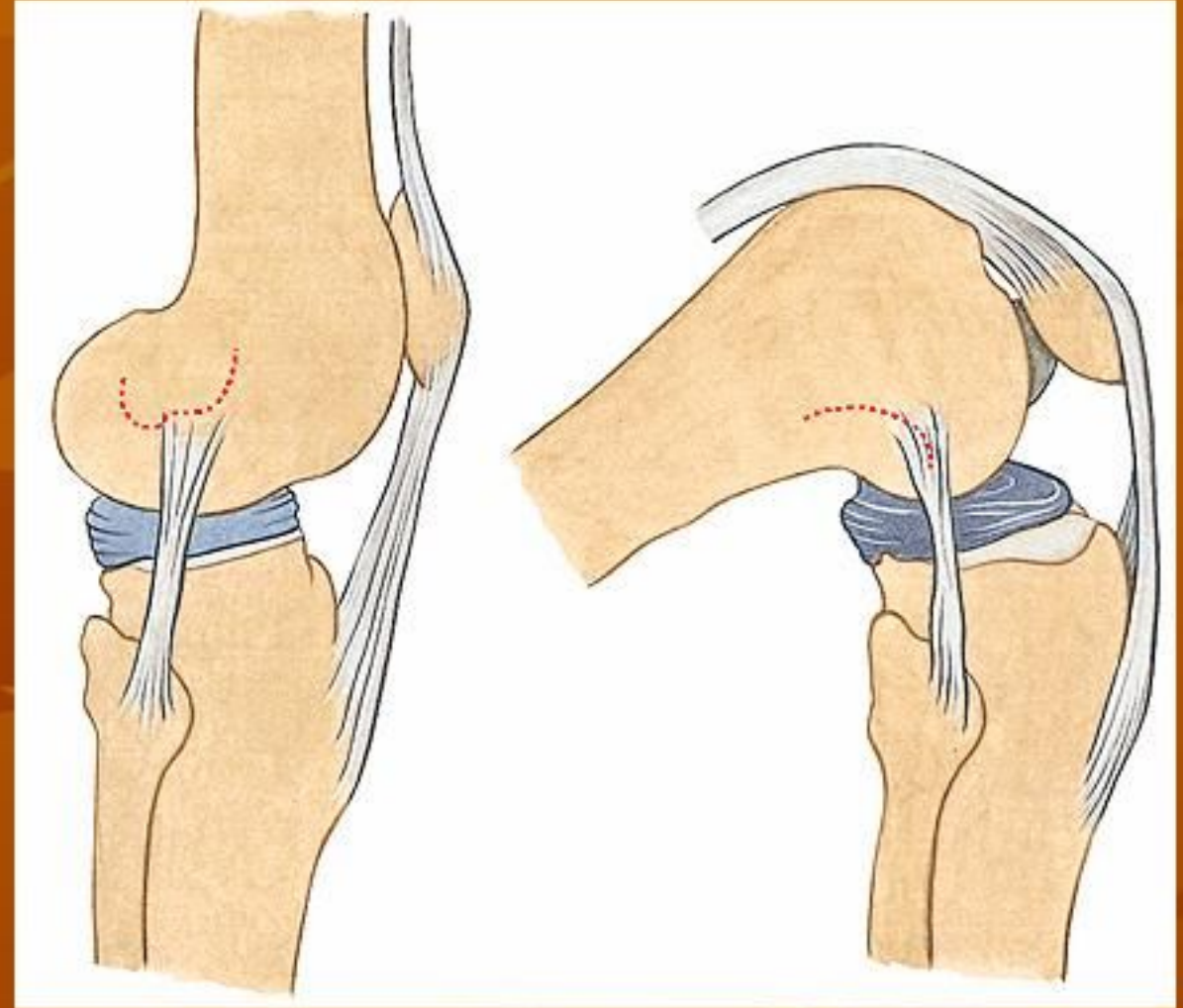
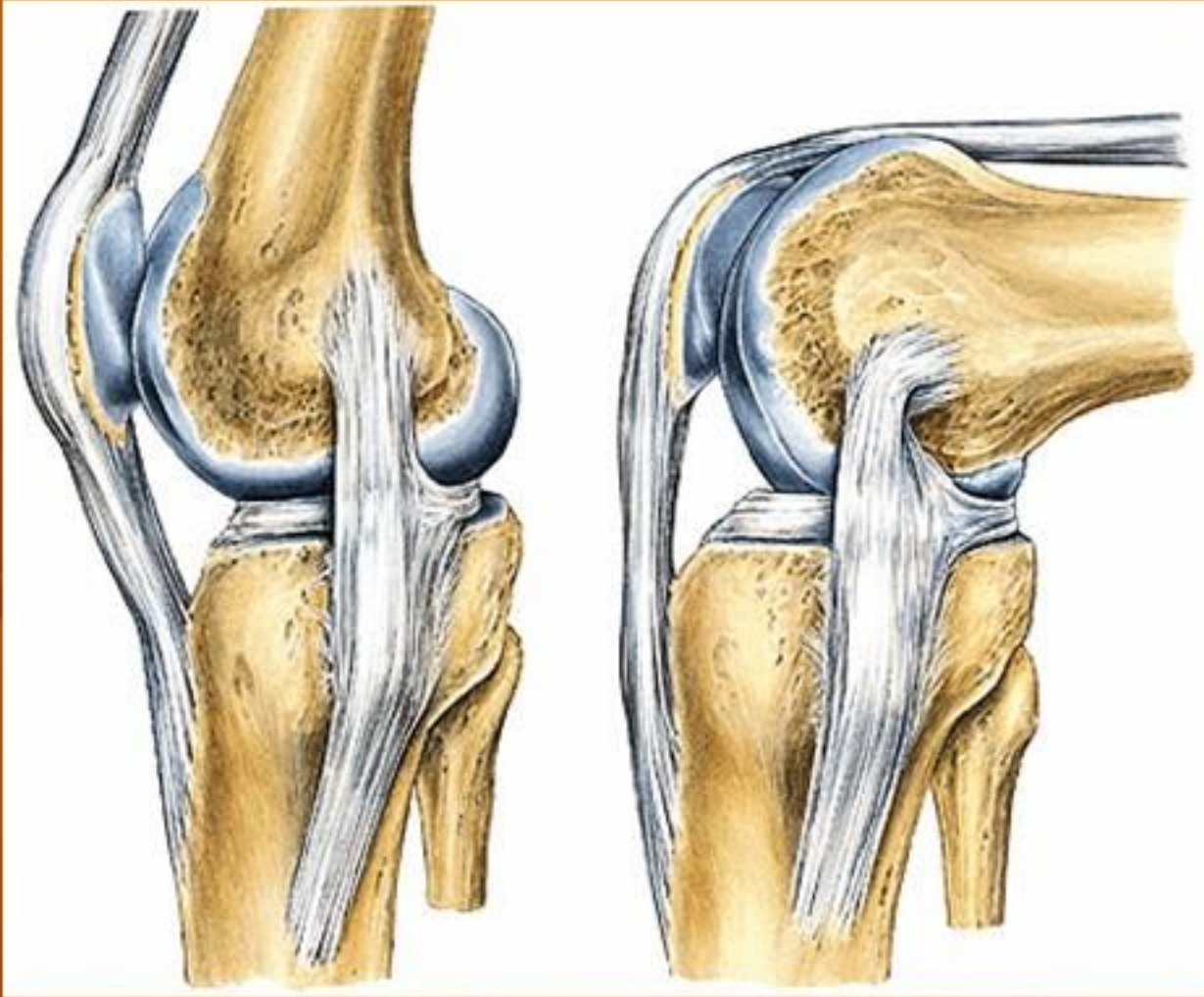
Lig. Cruciatum post.

Lig. Transversum geniculare

1. *lig. Popliteum obliquum*, dari insertio m semimembranosus ke laterocranial.
2. *lig. Popliteum arcuatum*, dari lateral distal ke cranio medial
3. *lig. Collaterale mediale*, dibag medial, lebar, pipih → saat fl-ekst selalu ada bagian yg kendur
4. *lig. Collaterale laterale*, dibag lateral. Membulat → kendur saat fleksi, teregang saat ekstensi

5. *lig. Cruciatum anterius*, dalam septim intercondylicum, dari kraniolateral ke kaudomedial. Fungsi mencegah pergeseran femur ke belakang/tibia ke depan
6. *lig. Cruciatum posterius*, dari kaudolateral ke kranio medial
7. *lig. Transversum genus*, di depan antara meniskus medialis & lateral
8. *lig. Menisci lateralis*, di belakang mnisc lateralis ke lig cr posterius





Lig. Collaterale mediale:

Saat fleks & ekstensi selalu ada bagian yang kendur

Lig. Collaterale laterale:

Saat fleksi → kendur

ekstensi → teregang



terjadi karena condylus femoris berbentuk “spiral”

shg saat lutut fleksi dpt dilakukan rotasi

HUBUNGAN ANTARA TIBIA DAN FIBULA:

Terdapat dalam 2 bentuk:

1. Diarthrosis → artic. tibiofibularis

diperkuat oleh lig. Capituli fibulae anterior & posterior (serabut dari medial atas ke lateral bawah)

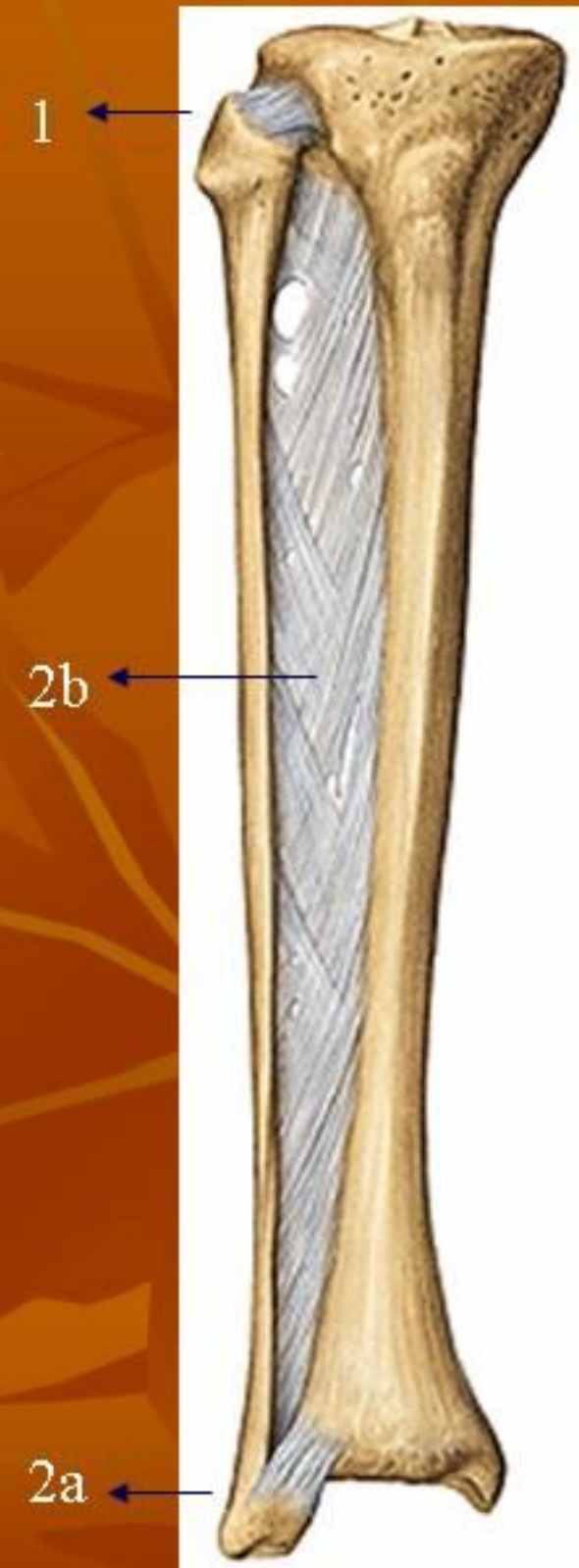
2. Synarthrosis → (2a) syndesmosis tibiofibularis & (2b) membrana interossea cruris

(2a): sendi di sebelah distal, diperkuat lig.

Tibiofibulare anterior & posterior (arah serabut dari medial atas ke lateral bawah)

(2b): arah serabut dari medial atas ke lateral bawah

semua serabut dari medial atas ke lateral bawah
fungsi: mengimbangi gaya pada tulang fibula
krm sebagian besar otot yg melekat menimbulkan gaya ke arah distal → fibula tdk tergeser ke distal



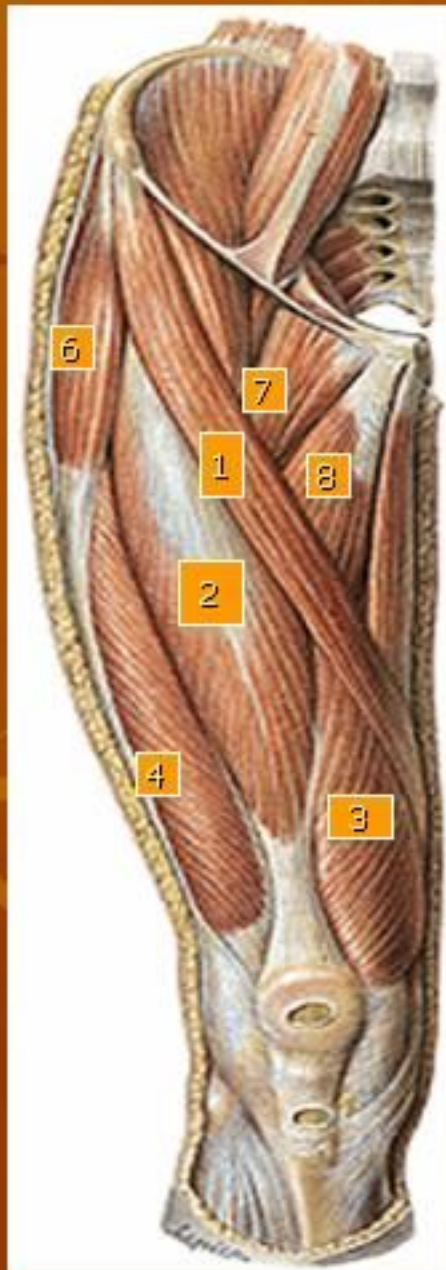
ARTICULATIO TALOCRURALIS:

- Sendi antara tulang tungkai bawah dengan talus (tulang pergelangan kaki)
- Gerakan: dorsofleksi – plantofleksi kaki

ARTICULATIO TALOTARSALIS:

- Gerakan: supinasi (inversio), pronasi (eversio)

Muscle of the Thigh and Hip



1. M. sartorius:

o: SIAS

i: tuberositas tibiae

f: antefl, eksorot, abd paha; Fleksi, endorot.,
tungkai bwh

2. M. rectus femoris

o: SIAI (capt rectum); tepi atas depan acetabulum
(capt obliquum)

i: patella

f: antefl, abd, exorot. Paha

3. Vastus medialis:

o: lab. Mediale l aspera

4. Vastus lateralis

o: lab. Lateralis l aspera

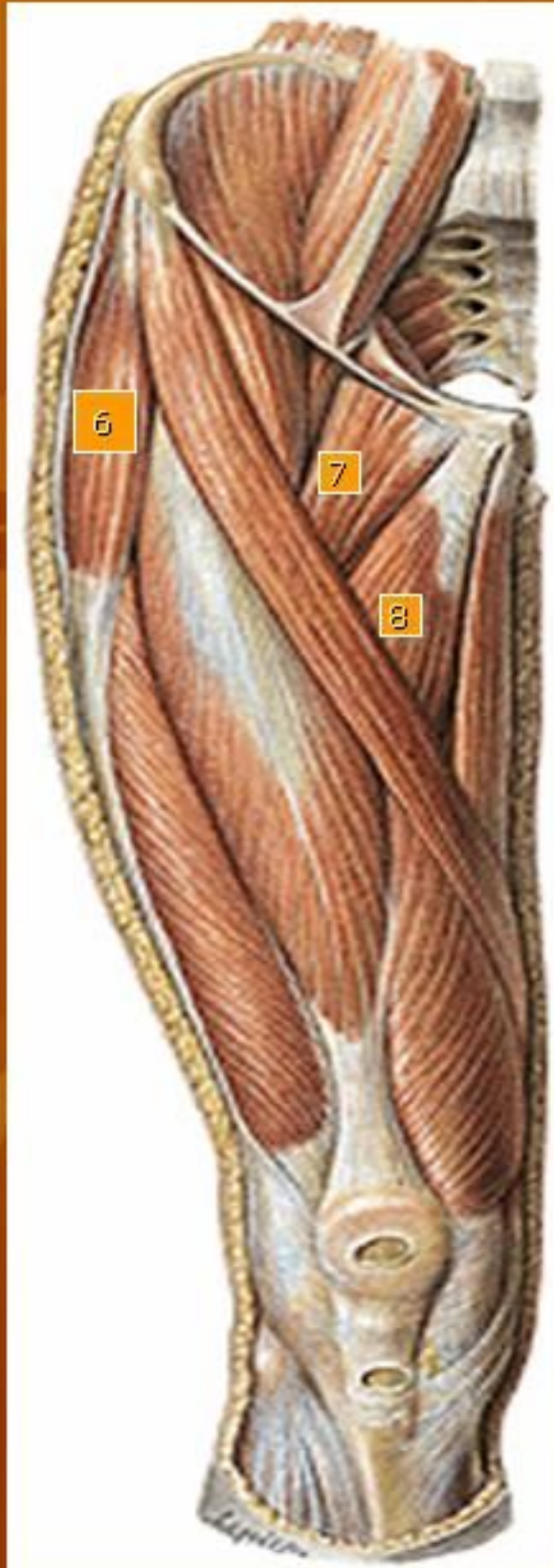5. Vastus intermedius

o: dataran ventral femur

→ i: patella-lig patellae-tuberositas tibiae

f: extensi tungkai bwh.

2,3,4 dan 5 → m. Quadriceps femoris



6. m. Tensor fascialatae

o: SIAS

i : mll tractus illiotibialis—condylus lat tibiae

f : antefl, endorot, abd paha

7. m. pectenius

o: pecten ossis pubis

i : l pectinea femoris

f : antefl, add, exort paha

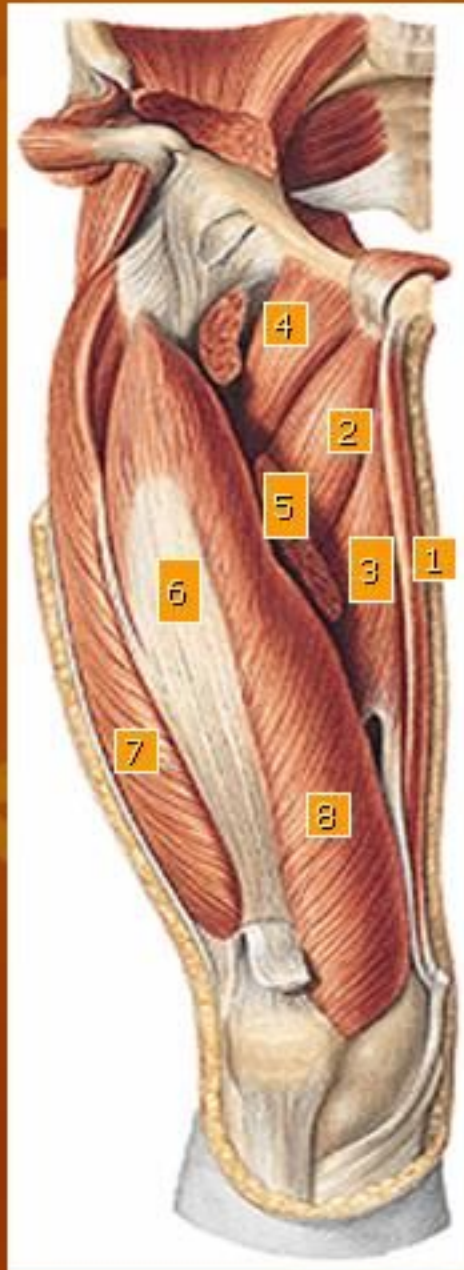
8. m. adduktor longgus

o: ramus sup ossis pubis

i: lab mediale l aspera

f: antefl, add, exorot. Paha

Muscle of the Thigh (deep layer)



1. M. gracilis

o: ramus inferior ossis pubis

i : tuberositas tibiae

f : antefleks, add paha; fleks, endorotasi tungkai bwh.

2. M. Adduktor brevis

o: ramus inf ossis pubis

i : lab mediale l aspera

f : add, antefleks, exorot paha

3. M. Adduktor magnus

o: ramus inf ossis pubis & ossis ischii; tuber ischiadicum

i: lab med l aspera, epicondylus med femoris

f: add, antefl paha (o: os pubis

Dorsofl paha (o: tuber isch.)

Endorot paha (o: tuber isch.)

Exorot paha (o: os pubis)

4. M. pectineus

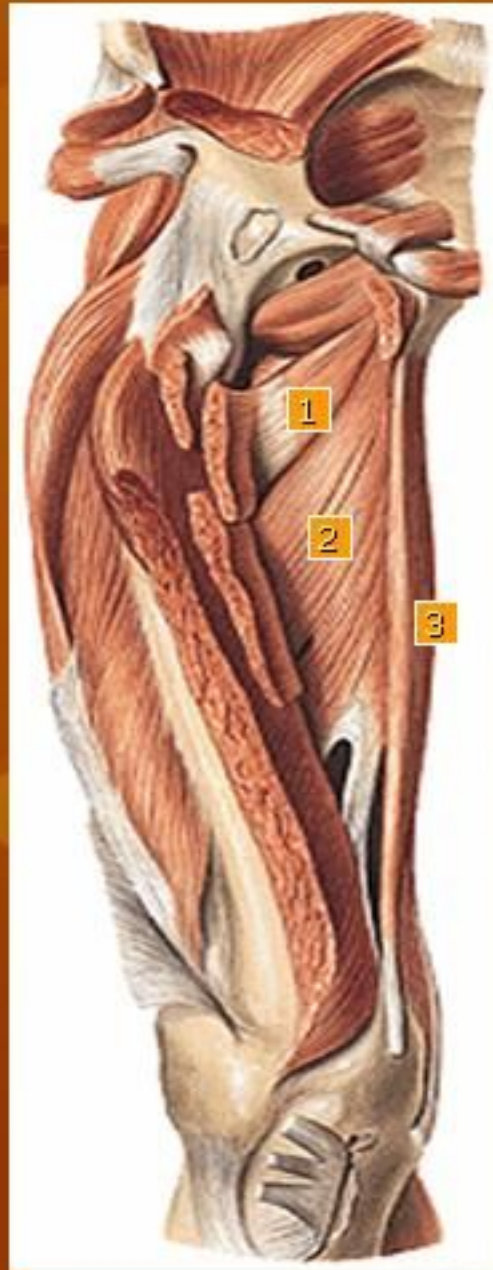5. M. adductor longus (potongan)

6. M. vastus intermedius

7. M. vastus lateralis

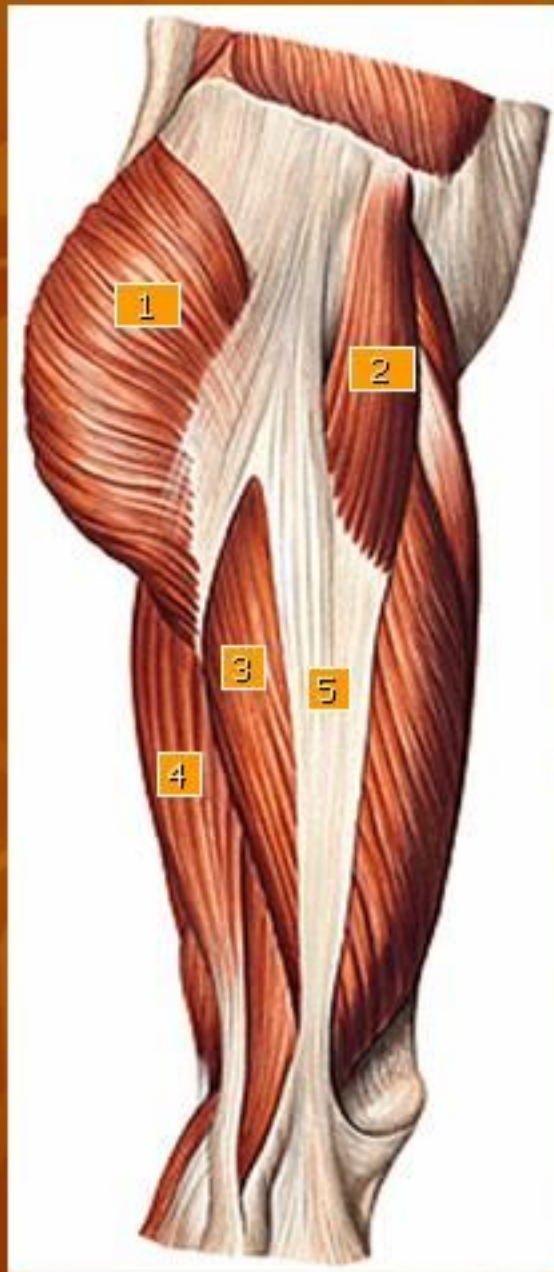8. M. vastus medialis

Muscle of the Thigh (deep layer)



1. M. adductor minimus
2. M. adductor magnus
3. M. gracilis

Muscle of the Thigh (lateral view)



1. *M. gluteus maximus*

o: l glutea sup, dataran dorsal sacrum, lig sacrotuberosum

i: tuberositas glutea, fasciae latae

f: dorsofl, exorot, abd paha

2. *M. tensor fasciae latae*

3. *M. vastus lateralis*

4. *M. biceps femoris*

o: tuber ischiadicum (capt longum)

l aspera lab laterale (capt breve)

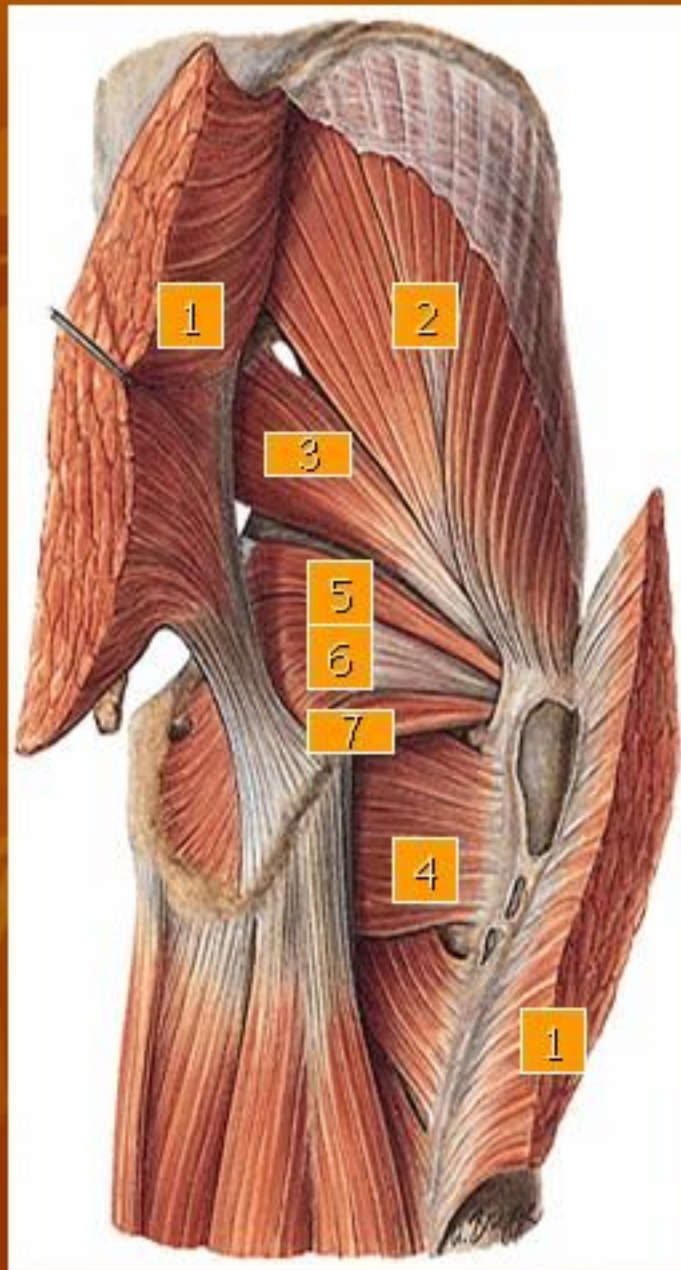
i: caput fibulae

f: dorsofl, add exorot paha (capt longum)

fleks, exorot tungkai bwh.

5. Tractus iliotibialis

Muscle of the Thigh (supervisial view)



1. *m. gluteus maximus* (potongan)

2. *m. gluteus medius*

o: l glutea ant

i : trochanter major

f : dorsofl, endorot, abd paha

3. *m. piriformis*

o: dataran dalam os sacrum

i : mll for ischiadicum majus—trochanter major

f: exorot, abd paha

4. *m. quadratus femoris*

o: tuber ischiadicum

i : crista intertrochanterica

f : exorot, dorsofl

5. *m. gemellus superior*

o: spina ischiadica

i : trochanter major

f: exorot paha

6. *m. obturatorius internus*

o: facies pelvina membr obturatoria & tlg disekitarnya

i : fossa trochanterica

f: exorot paha

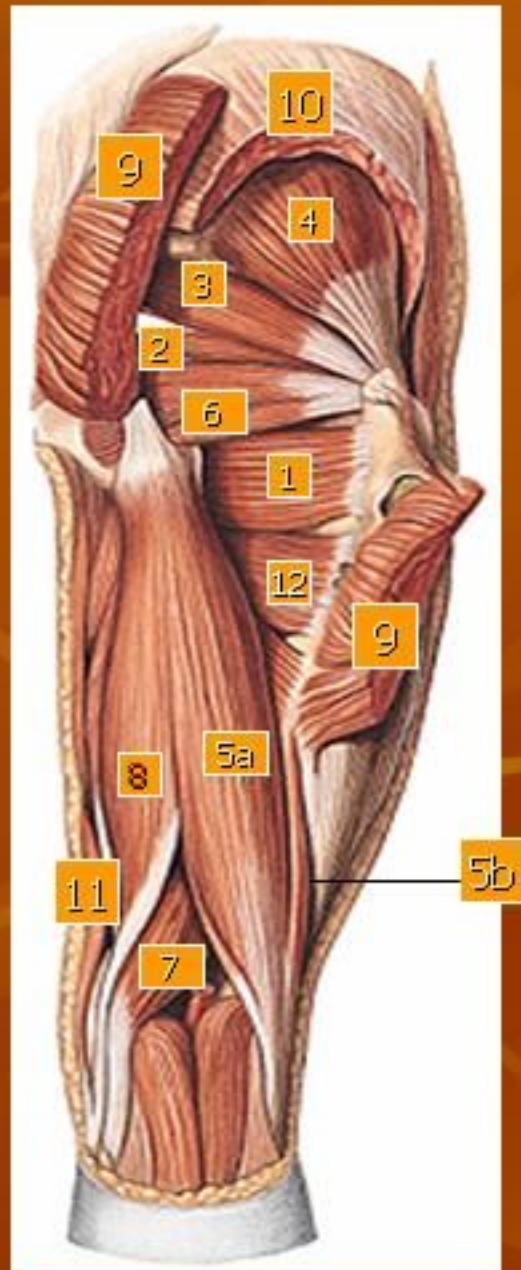
7. *m. gemellus inferior*

o: tuber ischiadicum

i : trochanter major

f: exorot paha

Muscle of the Thigh (supervisial view)



1. m. quadratus femoris
2. m. obtorator internus
3. m. piriformis

4. m. gluteus minimus
o: l glutea inf
i : trochanter major
f: antefl, endorot, abd paha

5. m. biceps femoris
(a) caput longum cum
(b) caput breve

6. m. gemellus superior

7. m. semi membranosus

o: tuber ischiadicum
i : condylus medialis tibiae
f : dorsofl, add paha

Fleksi, endorot tungkai bwh

8. m. semi tendinosus

o: tuber ischiadicum
i : tuberositas tibiae
f : dorsofl, add paha;

fleks, endorot tungkai bwh.

9. m. gluteus maximus

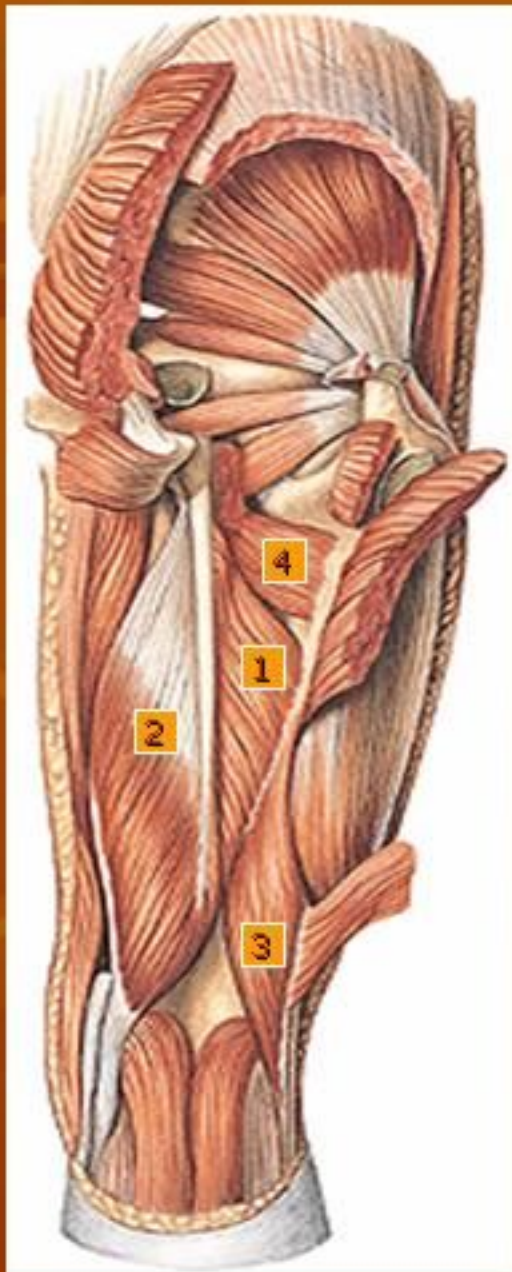
(potongan)

10. m. gluteus medius (potongan)

11. m. gracilis

12. m. pectineus

Muscle of the Thigh (deep layer view)



1. m. adductor magnus
2. m. semimembranosus
3. m. biceps brachii caput breve
4. m. pectineus

Muscle of the crus and the foot

1. *m. tibialis anterior*

o: dataran lateral corp tibiae bag prox – membr interossea—condylus lat tibiae

i : os cuneiforme I basis ossis metatarsalis I

f : fleks dorsal kaki, supinasi kaki

2. *m. extensor digitorum longus*

o: dataran ventral fibula, bag prox capt fibulae, membr interossea

i : 4 tendo ke phalanx media & distal jari II-V

f : fleks dorsal, pronasi kaki ekst phalanx jari II-V

3. *m. extensor hallucis longus*

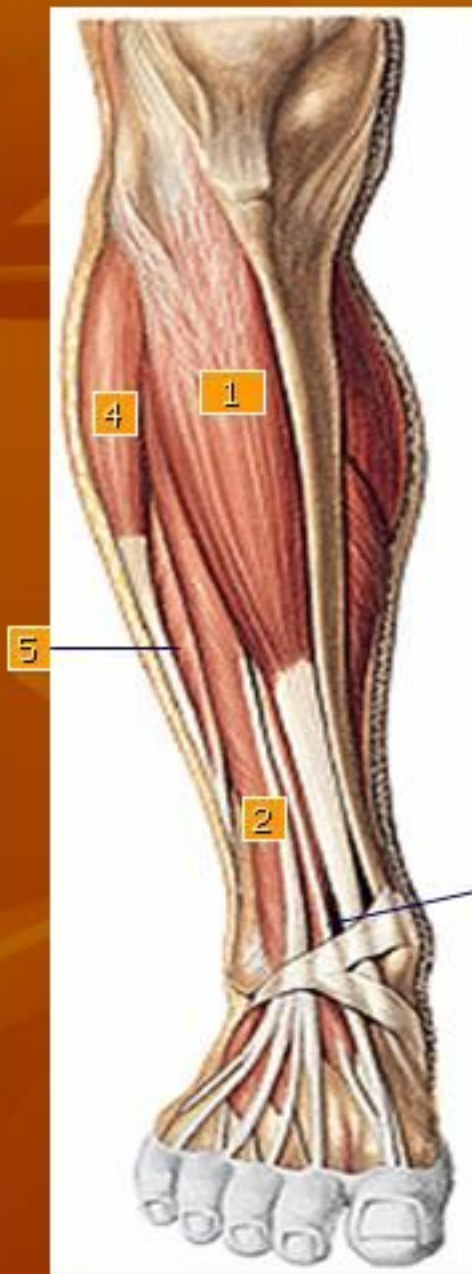
o: facies ant fibulae, membr interossea

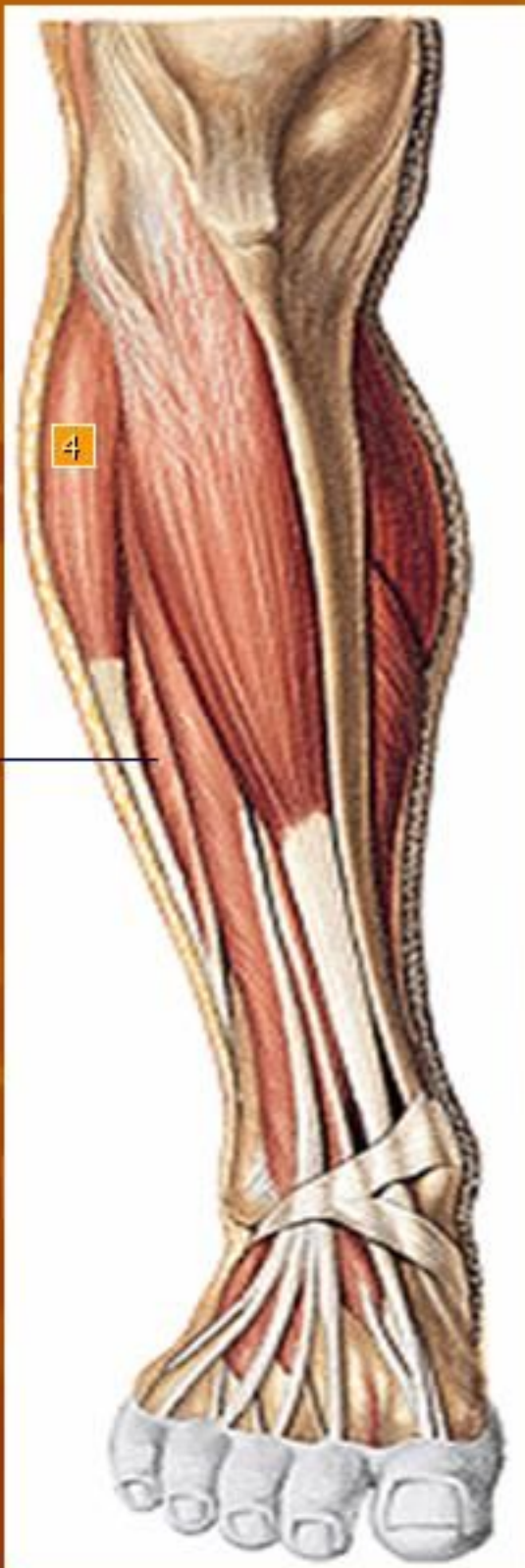i : phalanx distalis jari I

f : fleks dorsal, supinasi kaki, extensio pgalanx jari kaki I

4. *m. peroneus longus*

5. *m. peroneus brevis*





4. *m. peroneus longus*

o: capt fibulae, facies lat fib bag prox, septum intermusculare ant & post

i : jalan dorsal maleolus lat—telapak kaki—ke os cuneiforme I & basis ossis metatarsalis I

f : flex plantar, pronasi kaki

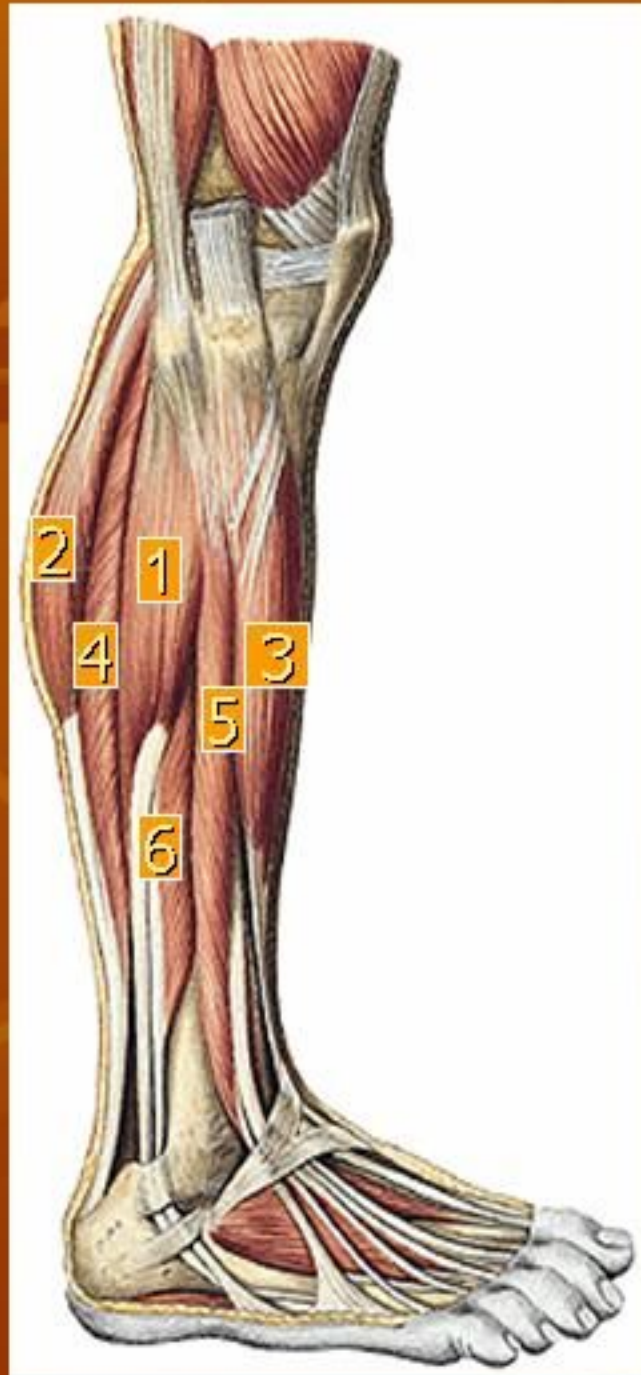
5. *m. peroneus brevis*

o: dataran lateral fibula

i : tuberositas ossis metatarsalis V

f : flex plantar, pronasi kaki

Muscle of Region of the Knee and Crus



1. m. peroneus longus

2. m. gastrocnemius: (caput laterale)

o: condylus med femoris (capt mediale)

Condylus lat femoris (capt laterale)

i : + tendo m soleus membentuk tendo calcaneus—tuber calcanei

f : flex plantar kaki, supinasi, flex tungkai bwh, exor tungkai bwh (capt med), endorts tungkai bwh (capt lat)

3. m. extensor hallucis longus

4. m. soleus

o: cap fibulae & corp fibulae bag prox, l poplitea tibiae, arcus tendineus antara origo di tibia & fibula

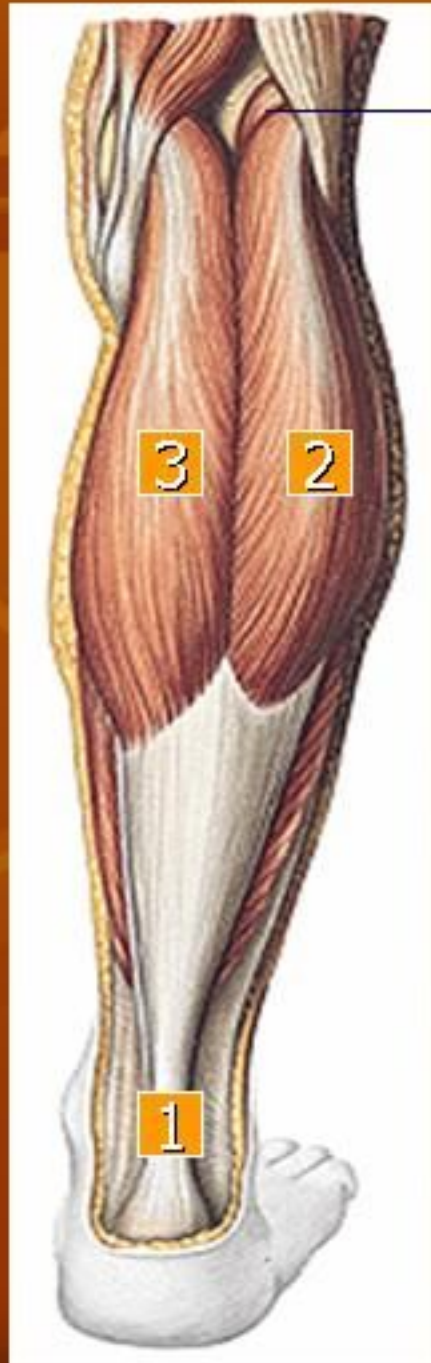i : dgn tendo calcaneus ke tuber calcanei

f : fleks plantar kaki

5. m. extensor digitorum longus

6. m. peroneus brevis

Muscle of Crus



1. Tendo achilles

2. m. gastronemeus caput laterale

3. m. gastronemeus caput mediale

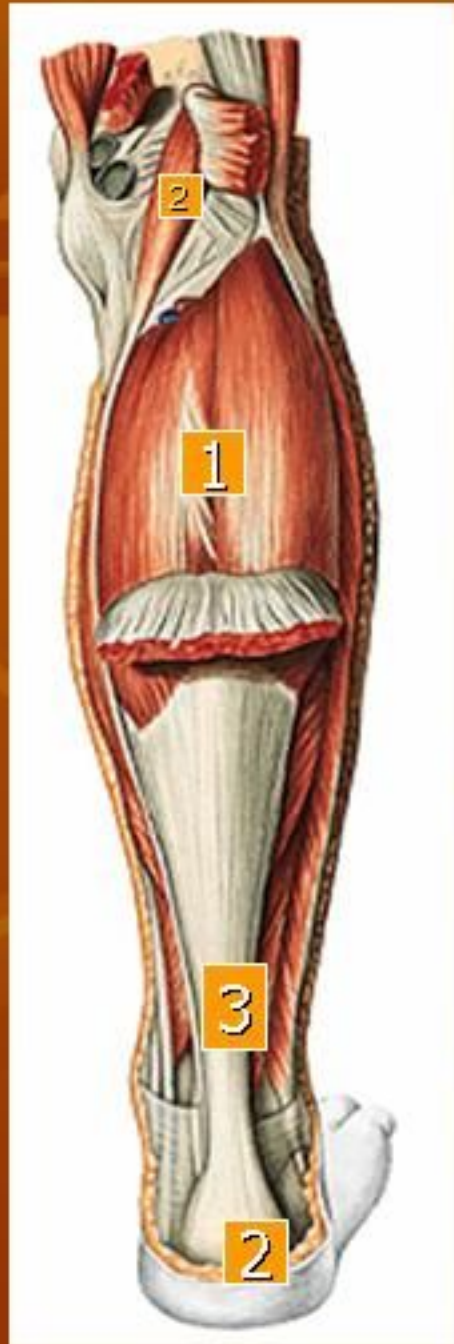
4. m. plantaris

o: lanjutan distal lab lateralis l aspera, lig popliteum obliquum

i: bergabung disebelah medial tendo calcaneus—tuber calcanei

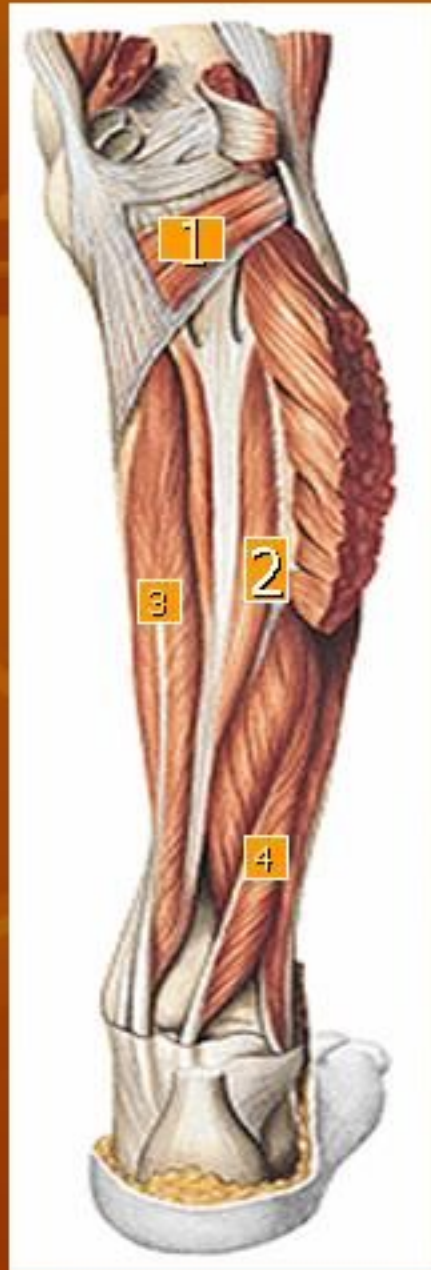f: fleks tungkai bwh dan kaki

Muscle of Crus



1. m. soleus
2. Tuber calcanei
3. Tendo achilles
4. m. plantaris

Muscle of Crus

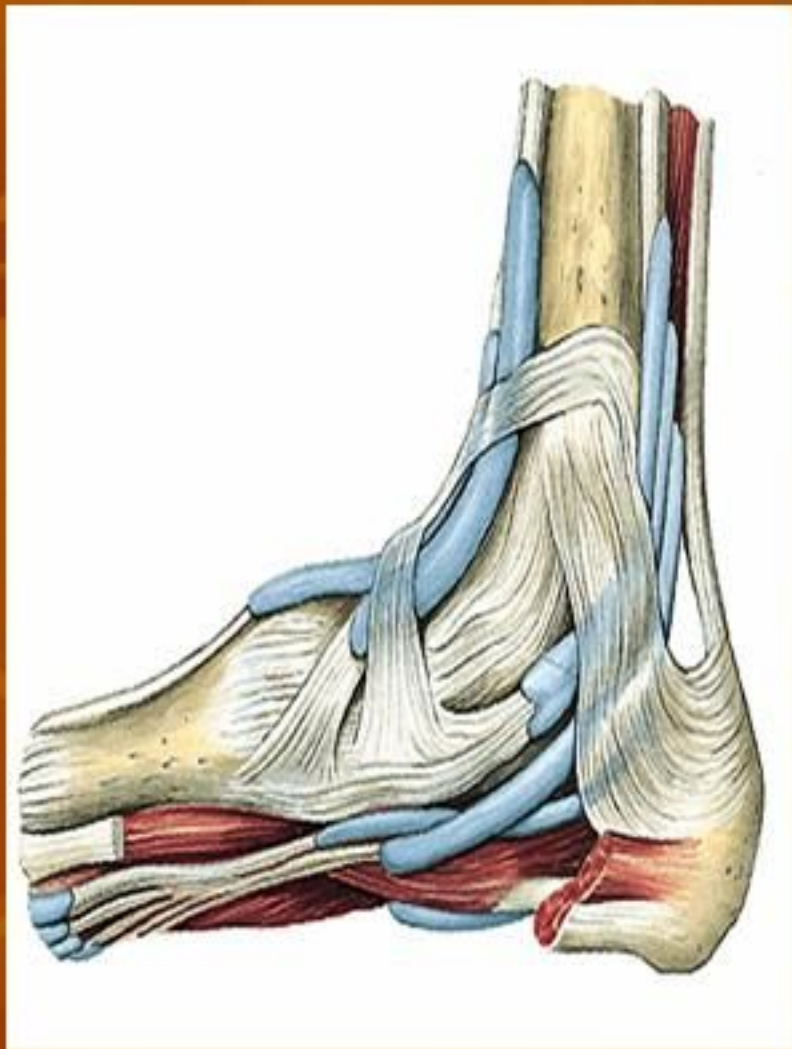


1. **m. popliteus**
o: condylus lateralis femoris
i : l poplitea
f : fleks, endorot tungkai bwh

2. **m. tibialis posterior**
o: facies dorsalis capt tibiae, facies medialis fibulae, membr interossea
i : os naviculare, os cuneiforme 1-3, os cuboideum, basis ossis metatarsalis II-IV
f : flex plantar, supinasi kaki

3. **m. flexor digitorum longus**
o: dataran dorsal tibia
i : mll dorsal malleolus medialis—telapak kaki—4 tendo ke phalanx distalis jari II-V
f: flex plantar, supinasi kaki, flex phalanx jari II-V

4. **m. flexor hallucis longus**
o: dataran medial fibula bag distal
i : mll dorsal malleolus medialis—ke phalanx distalis jari I
f: flex plantar, supinasi kaki, flex phalanx jari I



1. m. extensor digitorum brevis

