

ANTHROPOMETRI

Yudik Prasetyo, M.Kes.

Fakultas Ilmu Keolahragaan
UNIVERSITAS NEGERI YOGYAKARTA

ANATOMICAL LANDMARK

- Merupakan titik skeletal yang mudah teridentifikasi, berguna saat menetapkan lokasi pengukuran ukuran2 tubuh atau penentuan tempat melakukan pengukuran lipatan kulit.
- Titik2 dapat ditemukan dengan palpasi. Titik ini selalu tetap meskipun terjadi pergeseran kulit.
- Meliputi:

ACROMIALE:

titik pada batas superior & lateral acromion, pertengahan pada batas anterior & posterior m deltoideus pada penampakan lateral.

RADIALE:

titik pada tepi proksimal & lateral dari caput radiale

MID-ACROMIALE-RADIALE:

titik pada pertengahan antara acromiale & radiale. Apabila dari titik ini ditarik garis horizontal melingkari lengan atas merupakan patokan tempat pengukuran *skinfold biceps & triceps*.

STYLION:

titik paling distal pada tepi lateral radius, yaitu sesuai dengan processus styloideus radii.

MIDSTYLION:

merupakan titik tengah permukaan anterior pergelangan tangan tepat pada garis horizontal yang ditarik setinggi stylion.

DACTYLION:

merupakan titik pada ujung jari tangan III bila lengan tangan bebas dan jari dalam keadaan lurus

SUBSCAPULARE:

merupakan titik pada tepi bawah angulus inferior scapulae

MESOSTERNALE:

merupakan titik tengah dari sternum setinggi articulatio sternoclavicularis IV

XIPHOIDALE:

merupakan titik paling distal dari sternum

ILLIO-AXILLA LINE:

merupakan garis vertikal imajiner antara titik tengah ketiak dengan tepi lateral superior dari os illium. (subyek menempatkan lengannya pada posisi horizontal lateral / abduksi 90°).

ILLIO-CRISTALE:

merupakan titik pada aspek paling lateral pada crista illiaca, pada illio-axilla line (posisi subjek abduksi 90°).

ILLIO-SPINALE:

merupakan titik pada tepi SIAS.

TROCHANTERION:

merupakan titik pada tepi superior pada trochanter major (bukan titik paling lateral)

TIBIALE MEDIALE:

merupakan titik paling superior pada ujung proksimal tibia bagian medial.

SPHYRION:

titik pada ujung distal dari maleolus medialis tibiale.

TIBIALE LATERALE:

merupakan titik paling superior pada ujung proksimal tibia bagian lateral.

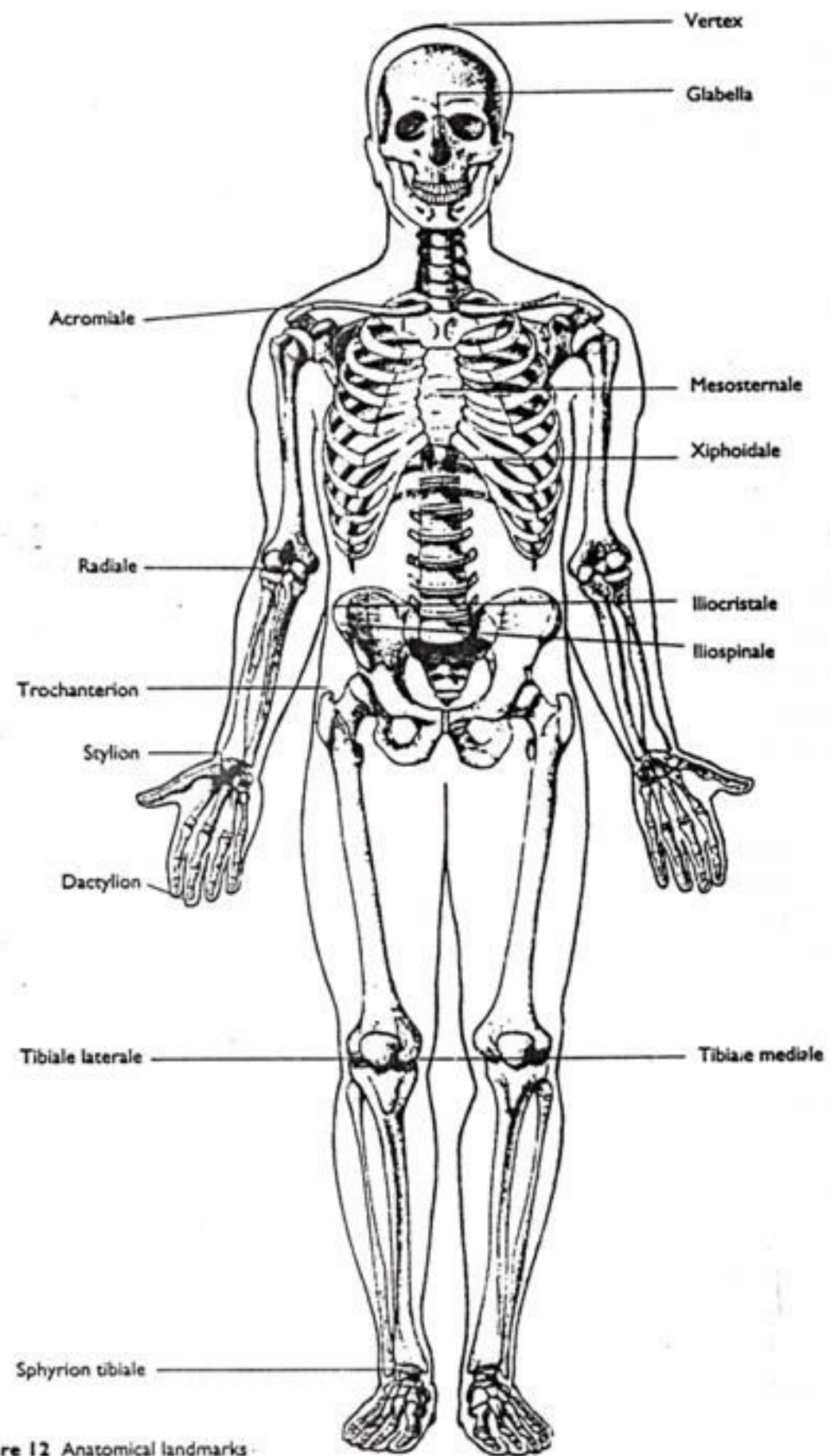


Figure 12 Anatomical landmarks

ANATOMICAL LANMARK FOR SKINFOLD

TRICEPS:

lipatan kulit dibuat dengan ibu jari dan jari telunjuk tangan kiri pada sisi posterior *mid-acromiale-radiale line*. Arah lipatan kulit vertikal dan paralel dengan aksis panjang lengan atas. Saat pengukuran lengan pada posisi santai dan sendi bahu sedikit rotasi external dan siku dalam keadaan ekstensi.

SUBSCAPULARE:

subjek berdiri tegak dengan lengan lurus ke bawah. Ibu jari meraba angulus inferior scapulae untuk menentukan lokasi yang tepat. Lipatan kulit dibuat dengan ibu jari dan jari telunjuk tangan kiri pada tempat 2 cm sepanjang lateral dengan sedikit condong ke bawah dari *subscapulare lanmark* (*membentuk susut 45°*)

BICEPS:

lipatan kulit dibuat dengan ibu jari & jari telunjuk tangan kiri pada tepi ventral *mid-acromiale-radiale line* dengan arah lipatan vertikal dan paralel dengan aksis panjang lengan atas. Subjek berdiri dengan lengan relaksasi dengan sendi bahu sedikit rotasi external dan siku ekstensi.

ILIAC CREST:

lipatan kukit ini diambil tepat superior dari *illiocristale* pada *illio-axila line*. Lengan kanan subjek abduksi 90° horizontal atau menempatkan lengan menyilang dada untuk merelaksasikan lengan kanan pada bahu kiri. Jari II-V tangan kiri pada posisi lurus untuk menekan pada *iliocristale lanmark* sehingga jari melingkari crista iliaca. Kemudian posisi jari-jari tersebut digantikan oleh ibu jari tangan kiri, kemudian posisikan jari telunjuk pada jarak secukupnya di sebelah superior ibu jari dan buatlah lipatan kulit pada posisi tersebut. Posisi lipatan sedikit miring kedepan bawah.

SUPRASPINALE:

atau disebut juga “**suprailiac**”. Lipatan diambil pada tempat dimana garis yang ditarik dari *ilio-spinale mark* ke batas anterior axila berpotongan dengan garis horizontal dari batas superior ileum setinggi *iliocristale*. Lokasi berada 5-7 cm (dewasa) atau 2 cm (anak) diatas *iliospinale*. Arah lipatan sedikit miring ke bawah medial membentuk sudut 45° .

ABDOMINALE:

merupakan lipatan kulit dengan arah vertikal 5 cm sisi kanan pusar (omphalion) atau kurang lebih pada garis tengah *belly of the rectus abdominis*).

FRONT THIGH:

pengukur berdiri menghadap sisi kanan subjek. Lutut subjek dibengkokkan dengan menempatkan kaki pada kotak atau subjek dalam posisi duduk. Posisi lipatan paralel dengan panjang femur pada pertengahan jarak antara lipatan inguinal dan batas superior patella (saat kaki menekuk). Pengukuran lipatan kulit dapat diambil saat lutut fleksi atau tungkai pada posisi lurus relaks diatas kotak.

MEDIAL CALF:

posisi subjek duduk atau menempatkan kaki di atas kotak (sendi lutut 90°) dalam keadaan relaks. Lipatan kulivertikal diambil pada aspek medial betis pada level dimana terdapat lingkaran terbesar dari betis (dilihat dari posisi medial dan anterior).

MID-AXILLA:

merupakan lipatan kulit vertikal pada *ilio-axilla line* setinggi *xiphoidale*. Posisi subjek abduksi 90° dengan tangan relaks di kepalanya.

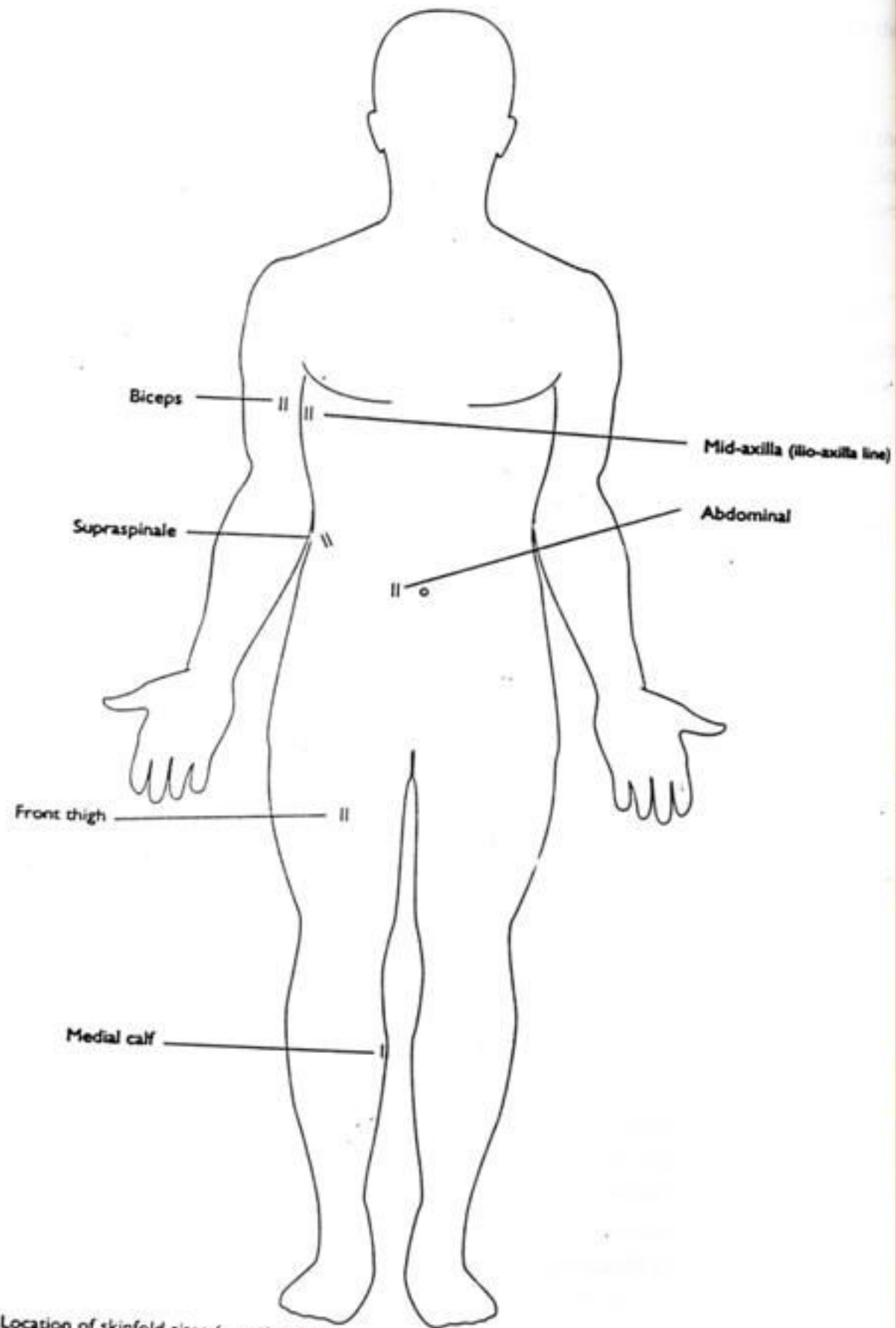


Figure 15 Location of skinfold sites (anterior view)

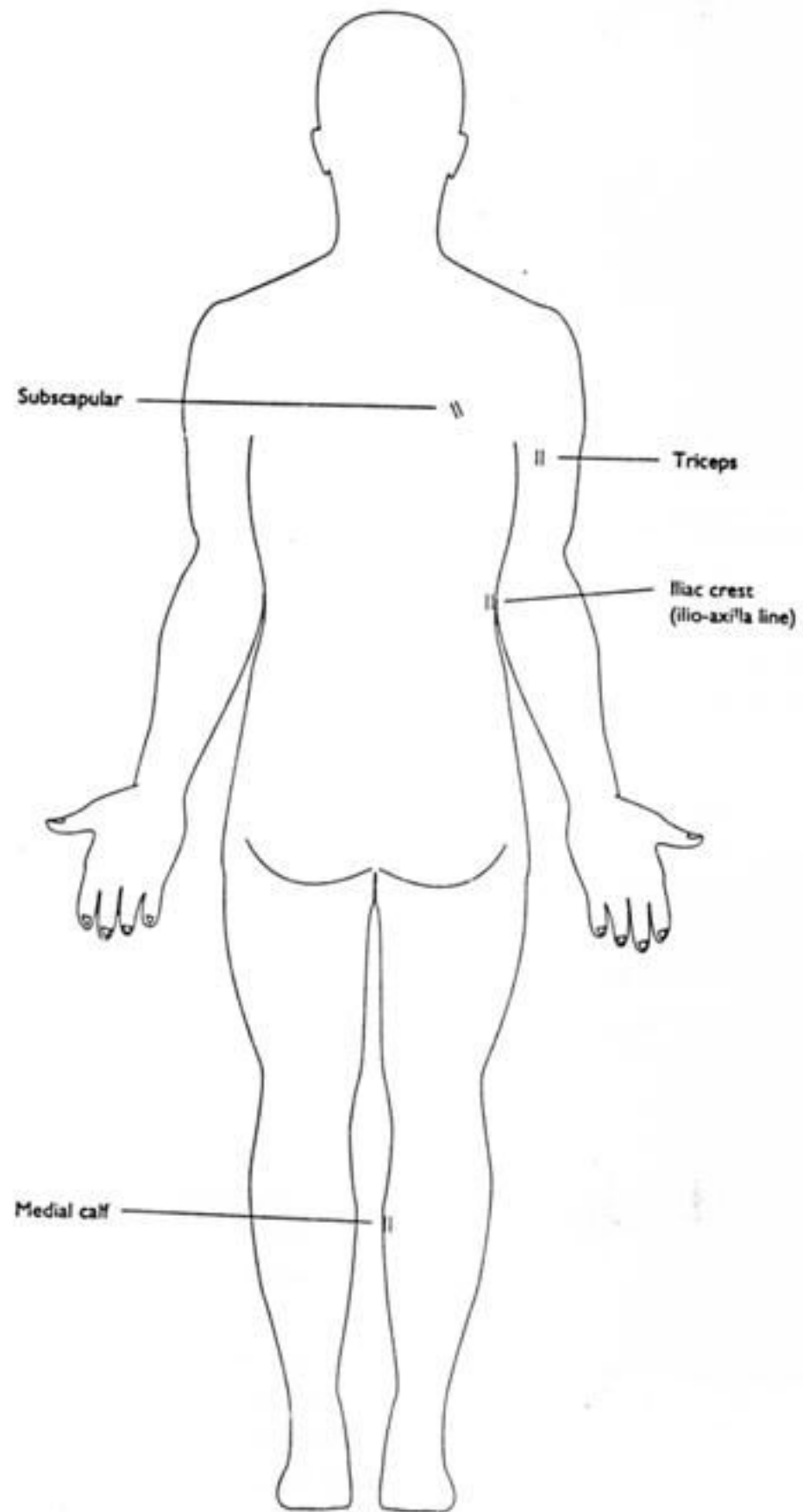


Figure 16 Location of skinfold sites (posterior view)

ANATOMICAL LANDMARK FOR GIRTHS

HEAD:

lingkar kepala diperoleh pada *Frankfort plane* setinggi tepat diatas glabella. Subjek pada posisi duduk atau berdiri. Pita ukur perlu dikencangkan untuk menekan rambut.

NECK:

lingkar leher diambil tepat diatas dari cartilago thyroid (adam's apple). Subjek mempertahankan kepala pada posisi frankfort plane pada posisi duduk atau berdiri. Pita ukur jangan ditarik terlalu keras, posisi tegak lurus dengan aksis panjang dari leher.

ARM RELAXED:

merupakan lingkar lengan atas (lengan atas pada posisi tergantung relaks disisi tubuh) setinggi *mid-acromiale-radiale*. Posisi pita tegak lurus terhadap aksis panjang lengan atas.

ARM FLEXED AND TENSED:

merupakan lingkaran maksimal lengan atas kanan yang diangkat ke anterior ke arah horizontal dengan lengan atas membentuk sudut 45° terhadap lengan atas. Pengukur berdiri di samping subjek dengan pita yang dilonggarkan kemudian subjek diperintah untuk memfleksikan siku dengan penuh kekuatan untuk mendapatkan lingkaran maksimum lengan atas.

FOREARM:

pengukuran diambil pada lingkaran maksimum lengan bawah saat subjek pada posisi relaks dengan telapak tangan supinasi. Biasanya terletak disebelah distal dari siku.

WRIST:

pengukuran diambil di sebelah distal dari *processus styloideus radii* yang merupakan lingkaran minimum pada daerah tersebut.

CHEST:

lingkar diukur pada posisi setinggi *mesosternale*. Pengukur berdiri di samping kanan subjek yang sedikit melakukan abduksi lengan atas dan melakukan nafas normal. Pengukuran diambil pada akhir ekspirasi normal.

WAIST:

pengukuran dilakukan setinggi titik dimana lingkaran pinggang terkecil antara arcus costarum dengan crista illiaca (atau titik tengah diantaranya). Pengukur berdiri didepan subjek untuk menentukan lingkaran pinggang terkecil. Pengukuran dilakukan pada akhir ekspirasi normal dengan lengan relaks disisi badan.

GLUTEAL / HIP:

pengukuran diambil pada tonjolan pantat tertinggi (pengukur dari arah samping) yang biasanya pada level anterior setinggi symphysis pubis. Subjek berdiri tegak tanpa kontraksi pada otot pantat.

THIGH:

pengukuran dilakukan 1 cm dibawah lipat pantat, tegak lurus terhadap aksis panjang paha. Subjek berdiri tegak dengan kaki sedikit diregangkan (lebih mudah dilakukan bila subjek berdiri tegak diatas kotak).

MID TIGHT:

pengukuran diambil pada pertengahan antara *trochanterion* dan *tibiale laterale*, tegak lurus terhadap aksis panjang paha (lebih mudah dilakukan bila subjek berdiri tegak diatas kotak).

CALF:

merupakan lingkaran maksimum dari betis. Subjek berhadapan dengan pengukur (lebih mudah dilakukan bila subjek berdiri tegak diatas kotak). Pengukuran dilakukan pada aspek lateral tungkai.

ANKLE:

merupakan lingkaran minimum articulatio talocruralis tepat superior dari *sphyrion tibiale*

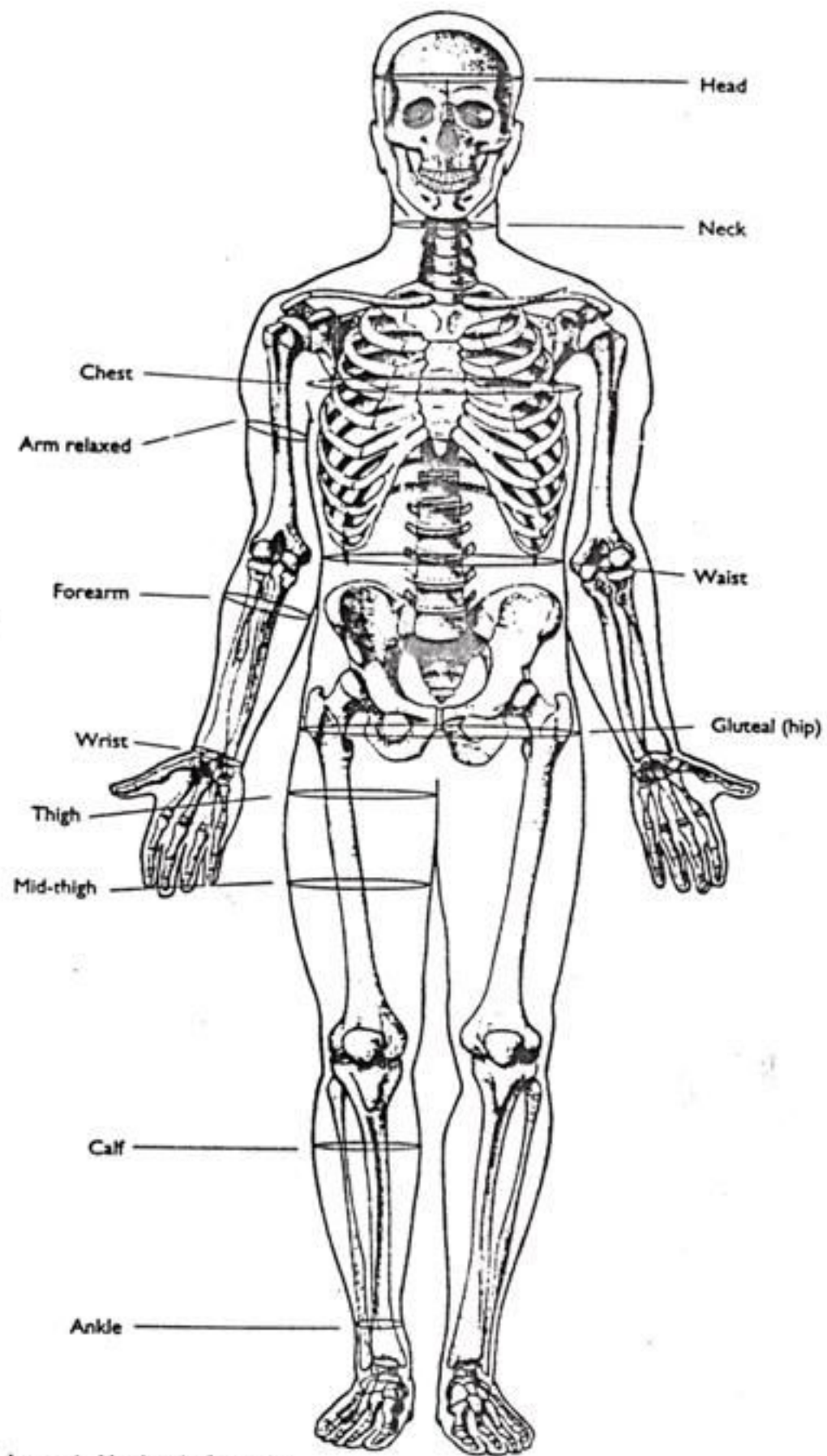


Figure 31 Anatomical landmarks for girths

ANATOMICAL LANDMARK FOR LENGTHS/HEIGHTS

ACROMIALE-RADIALE:

merupakan panjang lengan atas. Subjek berdiri tegak dengan telapak tangan sedikit menyentuh paha.

RADIALE-STYLION:

merupakan panjang lengan bawah. Posisi subjek berdiri pada posisi anatomi.

MIDSTYLION-DACTYLION:

merupakan panjang dari tangan. Posisi tangan subjek adalah supinasi dengan jari-jari ekstensi penuh (jangan hiperekstensi)

ILLIOSPINALE:

jarak dari lantai ke titik *iliospinale*.

FOOT LENGTH:

merupakan jarak antara jari kaki terpanjang dengan bagian paling posterior dari tumit, pada saat subjek berdiri.

SITTING HEIGHT:

merupakan tinggi dari tempat subjek berdiri ke vertex ketika kepala pada posisi *Frankfort plane*. Pengukuran dilakukan saat subjek menarik napas dalam.

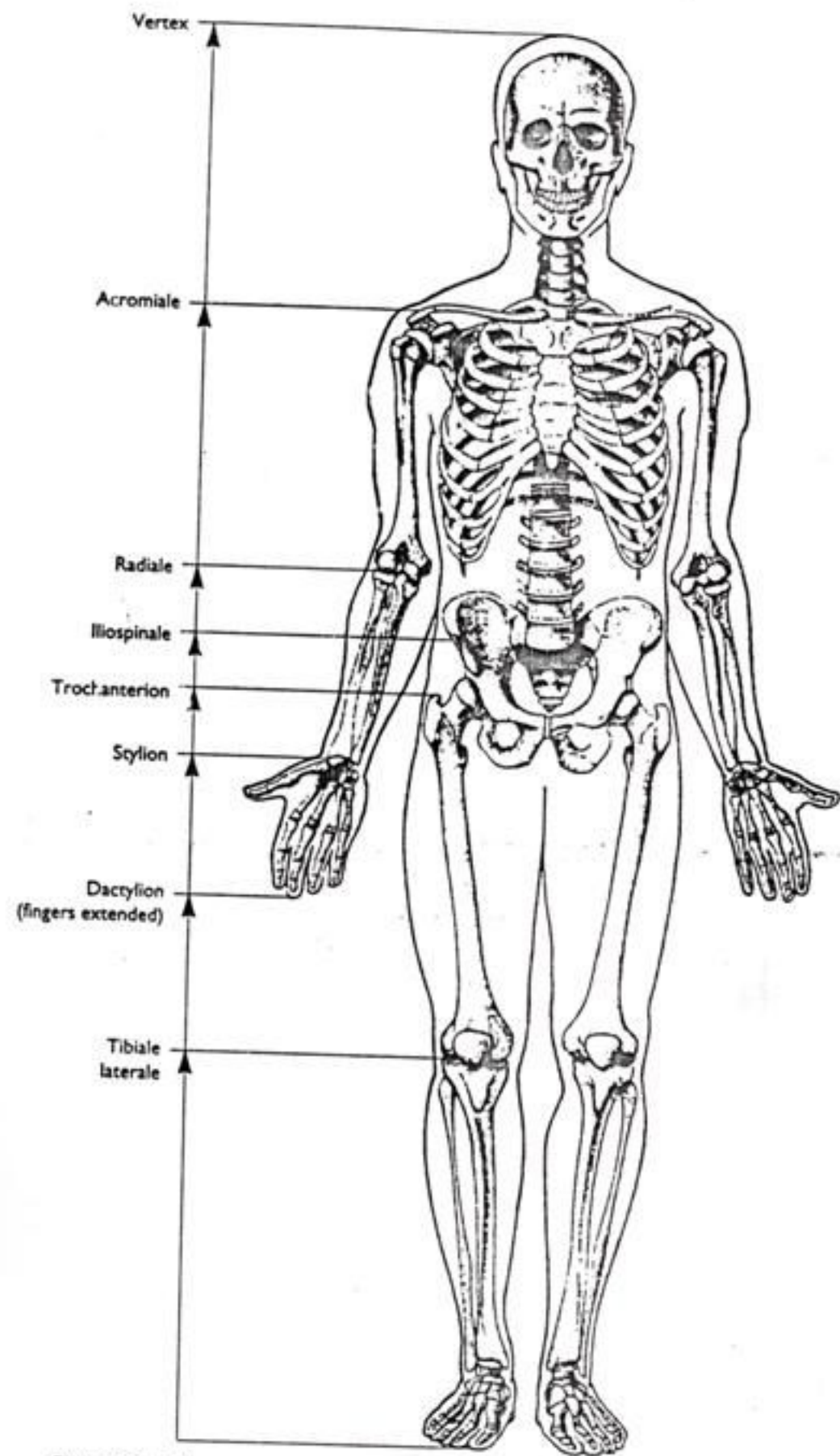


Figure 42 Height measurements used to determine projected segment lengths

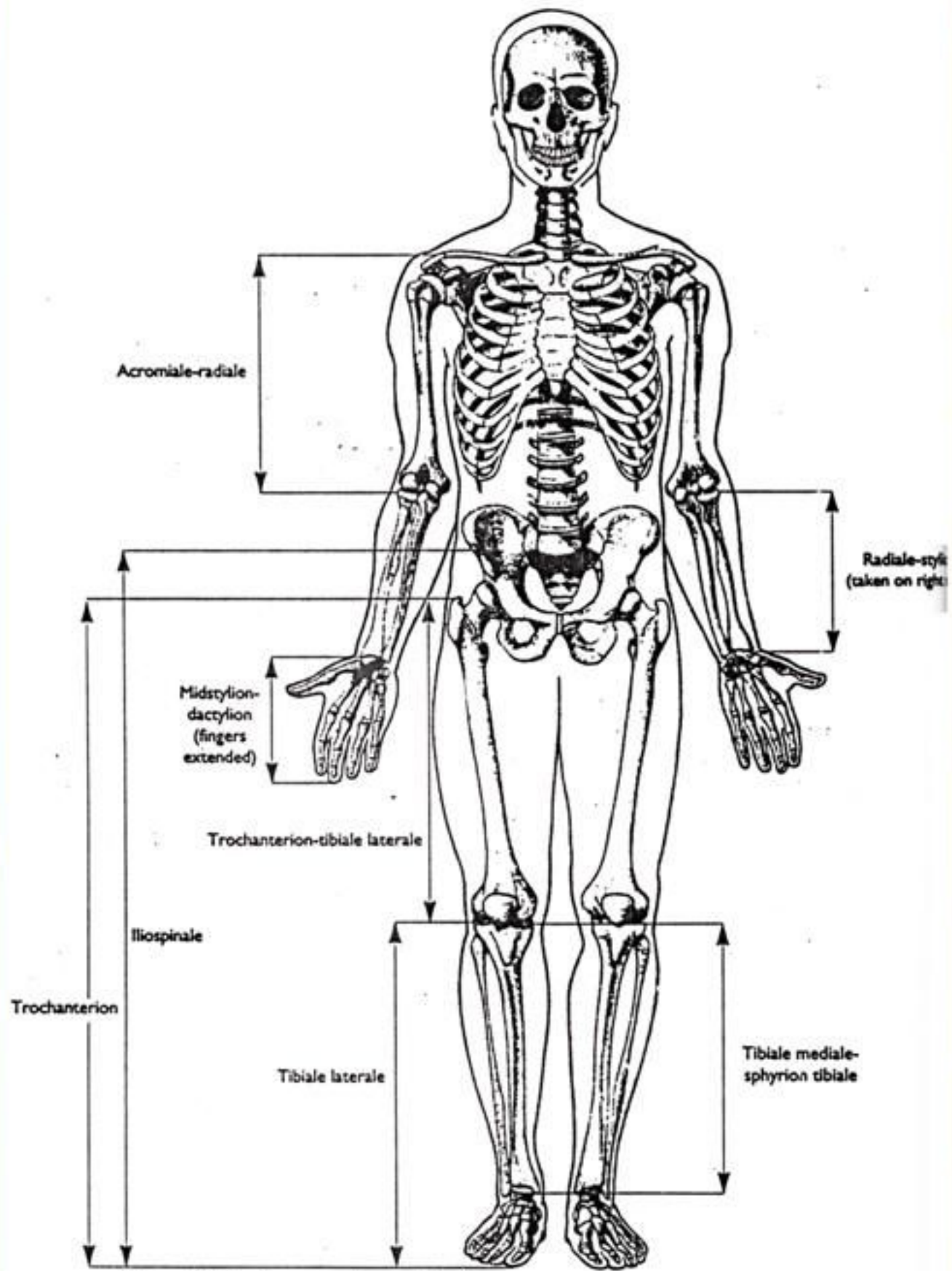


Figure 43 Directly measured segment lengths

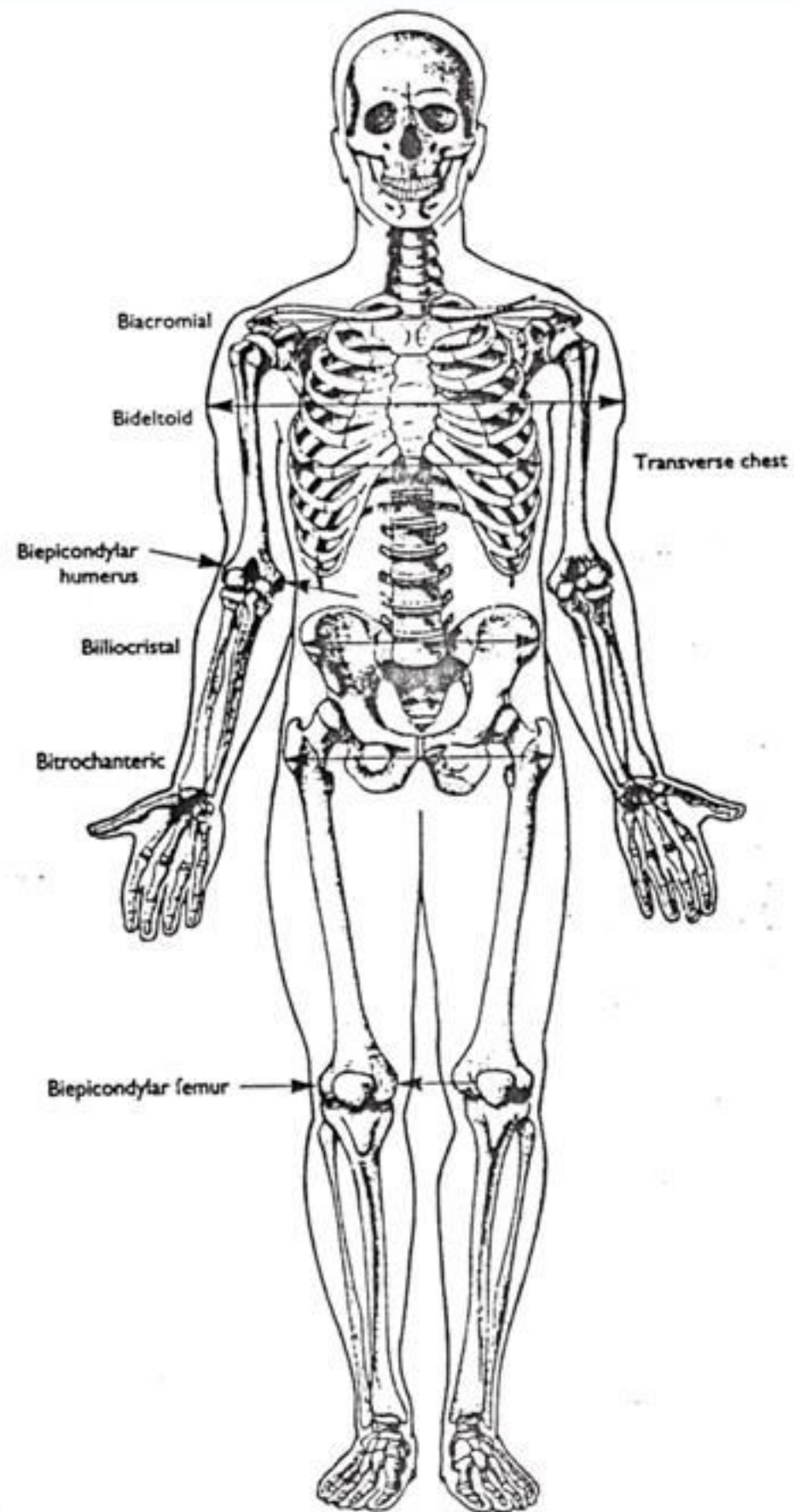


Figure 53 Location of breadth measurements